Эндодонтическое лечение первого моляра нижней челюсти с шестью корневыми каналами

■ **Jorge N.R. Martins**

Doctor of Dental Surgery, University of Lisbon (POR), Inter PG Endodontics at New York University (USA), Certifid member of European Society of Endodontology, Department of Endodontics of Instituto de Implantologia, Lisbon (POR).

■ **Craig Anderson**

Doctor of Dental Medicine, University of Mississippi (USA), Endodontic Certifiate at New York University (USA), Member of American Association of Endodontics, Private Practice, Biloxi Mississippi (USA).

Наиболее распространенная конфигурация нижнечелюстного первого моляра предполагает наличие двух корней и трех корневых каналов. Цель данной работы состоит в демонстрации двух редких случаев анатомической конфигурации с шестью корневыми каналами в первых левых молярах нижней челюсти, диагностированными в процессе эндодонтической терапии. Лечение корневых каналов проводилось с применением дентального операционного микроскопа. Ультразвуковое исследование сообщений между мезиальными и дистальными корневыми каналами показало наличие промежуточных каналов. Исследования больших выборочных групп населения и систематические обзорные исследования не выявили ни одного случая конфигурации с шестью корневыми каналами в первых нижнечелюстных молярах. Можно обнаружить три разных вида конфигурации пульпарной камеры. Могут быть в наличии два или три корня, при этом чаще встречается конфигурация мезиального корня Типа 8 и дистального корня Типа 12. Также рассматриваются некоторые идеи в связи с необходимыми в таких случаях техническими подходами.

Ключевые слова: эндодонтическая терапия, моляр, анатомия корневого канала, препарирование корневого канала.

КЛИНИЧЕСКИЙ ПРИМЕР № 1

Мужчина европеоидного типа в возрасте 41 года был направлен к специалисту по эдодонтии для лечения левого первого моляра нижней челюсти (зуб 36). Основной жалобой пациента была спонтанная боль и усиление боли в левой стороне нижней челюсти при изменениях температуры. Клиническое и рентгенологическое обследование показало наличие пломбы из амальгаммы на окклюзионной поверхности левого нижнего моляра и кариозное поражение на дистальной поверхности зуба *(рис.1a)*. Зубодесневых карманов не отмечается, подвижность зуба – в пределах физиологической нормы. Тест на чувствительность к холоду вызвал резкую боль, которая длилась более минуты. Реакция соседних зубов на холод была нормальной. Диагностирован необратимый пульпит зуба 36. Пациенту объяснили его клиническое состояние; было предложено эндодонтическое лечение, на которое он дал согласие.

После проведения мандибулярной проводниковой анестезии (1.8 мл 4% артикаина с 1:200,000 эпинефрина) (Артикаин Инибса, Испания) и изоляции с помощью коффердама пломбировочный материал (амальгама) и кариозные ткани были удалены, и сформирован эндодонтический доступ в полость зуба. Обследование дна пульпарной камеры с помощью дентального операционного микроскопа позволило с легкостью идентифицировать четыре канала (мезиобуккальный, мезиолингвальный, дистобуккальный и дистолингвальный). После идентификации каналов и обсуждения была определена рабочая длина с помощью электронного апекслокатора (Stern Weber, Италия). Все мезиальные корневые каналы имели рабочую длину 22 мм, а дистальные 21 мм. Механическая инструментальная обработка осуществлялась никель-титановыми ротационными файлами в соответствии с инструкциями производителя. Вся инструментальная обработка проводилась при непрерывной ирригации 5.2% раствором натрия гипохлорита. Крупный план после обработки каналов инструментами показал два углубления: одно соединяло мезиальные корневые каналы, другое – дистальные. Эти два углубления были вскрыты с помощью ультразвукового наконечника SW SC-A3 S (Stern Weber, Италия). Обнаружено еще два канала (средний мезиальный и средний дистальный). Эти корневые каналы препарировались так же, как и четыре других канала *(рис.1b–1d)*. Исходя из полученных клинических и радиографических данных, было ясно, что в этом случае наблюдалась трехкорневая конфигурация Типа 9 (3-1) по Gulabivala на мезиальном корне, а два дистальных корня имели конфигурацию Типа 1 (1-1) по Vertucci на одном корне и Типа 2 (2-1) на другом корне.

Из-за ограничения времени терапия проводилась в два посещения. Каналы были просушены, и в качестве внутриканального медикаментозного средства использовалась паста кальция гидроксида. Во время второго посещения протокол включал окончательную ирригацию 17% EDTA, и затем проведено финальное промывание раствором натрия гипохлорита. Для обтурации был выбран метод конденсации «непрерывной волны», *(рис.1e–g)*. Пульпарную камеру реставрировали временной пломбой. Постоянная реставрация зуба включена в последующий плановый график. Проконтролировать состояние зуба через год оказалось невозможным, но во время приглашения пациента для контрольного осмотра он сообщил об отсутствии симптомов.

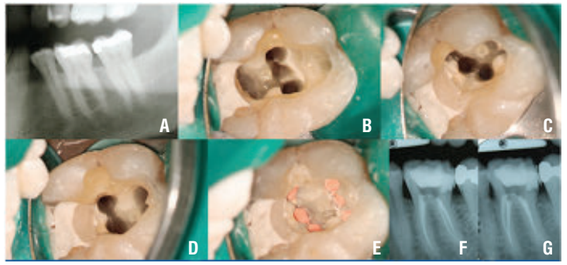

Рис.1: **(a)** Исходная панорамная рентгенограмма. Частичный вид левой стороны нижней челюсти. **(b)** Вид пульпарной камеры после полной инструментальной обработки. Видны три мезиальных корневых канала. **(c)** Дистолингвалные и средний дистальный каналы видны в дистолингвальном корне. **(d)** Одиночный канал в дистобуккальном корне. **(e)** Вид пульпарной камеры после обтурации корневого канала. **(f)** Финальная рентгенограмма после обтурации корневого канала. **(g)** Финальная рентгенограмма с дистальной позиции.

КЛИНИЧЕСКИЙ ПРИМЕР № 2

Пациентка 37-летнего возраста европеоидного типа происхождением из восточной Европы обратилась в частную эндодонтическую клинику с жалобами на незначительный дискомфорт в зубах на нижней челюсти слева. Она сообщила об эндодонтическом лечении, проведенном примерно два года назад стоматологом общей практики. Рентгенологическое исследование выполненное на аппарате RXDC HyperSphere, (MyRay, Италия) показало, что левый первый моляр нижней челюсти (зуб 36) ранее подвергался эндодонтическому лечению и имел периапикальную патологию *(рис.2a)*. Клиническое обследование выявило легкую болезненность при перкуссии и пальпации зуба, а также умеренную боль при накусывании. Зубодесневые карманы и клинические признаки трещины корня зуба не определялись. Тестирование соседних зубов показало нормальную реакцию. Был поставлен диагноз ранее проведенной эндодонтической терапии с симптоматическим апикальным периодонтитом. Объяснение пациентке ее клинического состояния помогло составить план лечения.

После соответствующей анестезии и изоляции коффердамом существующая композитная пломба была удалена, чтобы раскрыть полость зуба. Вся старая гуттаперча была извлечена из ранее пролеченных каналов (мезиобуккального, мезиолингвального, дистобуккального и дистолингвального). При обследовании дна пульпарной камеры с применением дентального операционного микроскопа было замечено явное углубление, проходящее между мезиобуккальным и мезиодистальным каналами. Работа ультразвуковым наконечником SW SC-A3 S (Stern Weber, Италия) выявила еще два канала (MM1/MM2) *(рис.2b,c)*. Имела место конфигурация с двумя корнями Типа 11 (4-2) по Gulavibala в мезиальном корне и Типа 4 (2-2) по Vertucci в дистальном корне. Дальнейшие клинические процедуры были схожими с процедурами клинического примера 1 *(рис.2d,e)*. Рентгенограмма при посещении спустя 14 месяцев, несмотря на неполную обтурацию, показывает удовлетворительное периапикальное заживление *(рис.2f,h)*.

ОБСУЖДЕНИЕ

Основная цель эндодонтической терапии состоит в сохранении функции зуба при отсутствии боли путем дезинфекции и обтурации системы корневых каналов. Неверное понимание анатомической конфигурации зуба и невозможность идентифицировать все корневые каналы для последующей дезинфекции и обтурации может привести к несостоятельности эндодонтического лечения [1]. Конфигурация корневых каналов подвержена значительному этническому влиянию [2]. Ранее проведен ряд исследований по анатомии корней первого моляра нижней челюсти в разных популяциях. Эти исследования дают понять, что встречаемость среднего мезиального канала составляет от 1% среди населения Северной Америки [3] до 10.8% среди населения Бирмы [4]. Встречаемость среднего дистального корневого канала составляет от 0.7% в Бирме [4] до 1.7% у населения Турции [5], хотя авторы некоторых исследований не идентифицируют отдельные случаи наличия среднего дистального канала в своих группах выборки популяции. Систематический обзор [2] анатомии нижнечелюстного первого моляра на комбинированной выборке из общего количества зубов 18 781 по исследованиям in vivo и in vitro не выявил ни одного случая с наличием шести корневых каналов.

Имеющиеся знания о шести-корневой конфигурации каналов первого нижнего моляра опираются на весьма ограниченное число описанных случаев. Расширенный поиск проводился по электронной базе данных Pubmed; до этой работы в литературе представлено только десять случаев описания нижних первых моляров с шестью или более корневыми каналами [6-14]. На основании объединенного анализа ограниченного числа представленных случаев (включая два описанных в данной статье) становится ясно, что может быть выявлена анатомия пульпарной камеры трех различных типов при шести конфигурациях корневого канала: три мезиальных и три дистальных корневых канала (шесть описанных случаев), четыре мезиальных и два дистальных корневых канала (два случая) и два мезиальных и четыре дистальных корневых канала (три случая). Относительно анатомии, наиболее часто встречающейся конфигурацией в мезиальном корне является Тип 8 (3-3) по Vertucci, а в дистальном корне

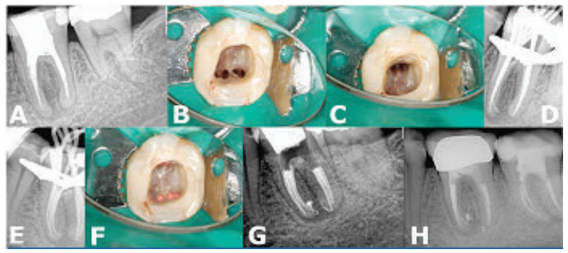

Рис. 2: **(a)** Исходная рентгенограмма. **(b)** Клиническая рентгенограмма пульпарной камеры показывает четыре канала в мезиальном корне. **(c)** Пульпарная камера с двумя каналами в дистальном корне. **(d)** Рентгенограмма с мастер-штифтом. **(e)** Рентгенограмма с мастер-штифтом с дистальной позиции. **(f)** Пульпарная камера с шестью обтурированными каналами. **(g)** Послеоперационная рентгенограмма. **(h)** Рентгенограмма через 14 месяцев показывыает периапикальное заживление.

Таблица 1. Клинические случаи первого моляра нижней челюсти с шестью и семью корневыми каналами из электронной базы данных Pubmed

Библиографические данные	Страна	Этническая принадлежность	Пол	Возраст	Мезиальные каналы	Дистальные каналы	Конфигурация корней
Martinez-Berná [6]	Испания	Европеоид	Ж	22	3	3	Мезиальный корень Vertucci Тип 8 (3-3) и дистальный корень Gulavibala Тип 12 (3-2)
Martinez-Berná [6]	Испания	Европеоид	Ж	22	3	3	Мезиальный корень Vertucci Тип 8 (3-3) и дистальный корень Gulavibala Тип 9 (3-1)
Reeh [7]	США	Не указано	М	23	4	3	Не указано
Ghoddusi [8]	Иран	Не указано	Ж	30	2	4	Два мезиальных корня, оба Типа 1 (1-1) Vertucci, и два дистальных – один Типа 1 (1-1) и один Типа 8 (3-3) Vertucci
Aminsobhani [9]	Иран	Не указано	Ж	30	4	2	Мезиальный корень Gulavibala Тип 11 (4-2) и дистальный Vertucci Тип 2 (2-1)
Ryan [10]	США	Не указано	Ж	52	3	3	Мезиальный корень Vertucci Тип 8 (3-3) и дистальный корень Gulavibala Тип 12 (3-2)
Gutpa [11]	Индия	Не указано	Ж	38	3	3	Оба мезиальный и дистальный корни Gulavibala Тип 12 (3-2)
Baziar [12]	Иран	Не указано	М	42	2	4	Мезиальный корень Vertucci Тип 4 (2-2) и дистальный корень Gulavibala Тип 11 (4-2)
Hasan [13]	Пакистан	Не указано	Не ук	Не ук	3	3	Оба мезиальный и дистальный корни Gulavibala Тип 12 (3-2)
Sinha [14]	Индия	Не указано	Ж	18	2	4	Мезиальный корень Vertucci Тип 4 (2-2) и дистальный корень Gulavibala Тип 11 (4-2)
Случай 1 данной работы	Португалия	Европеоид	М	33	3	3	Мезиальный корень Gulavibala Тип 9 (3-1) и два дистальных корня, один Vertucci Тип 1 (1-1) и один Тип 2 (2-1)
Случай 2 данной работы	США	европеоид	Ж	37	4	2	Мезиальный корень Gulavibala Тип 11 (4-2) и дистальный корень Vertucci Тип 4 (4-2)

чаще встречается конфигурация Типа 12 (3-2) по Gulavibala. Количество корней варьирует от двух до четырех, и каждый из корней может иметь отличную от других морфологию. Описанные случаи резюмированы в *(таблице 1)*.

В данной статье мы представили два разных типа шестиканальных корневых конфигураций. Оба типа расположения каналов были описаны ранее. Но в связи с высокой вариабельностью этих типов анатомических структур представленные данные выявляют некоторые новые свойства, как в клиническом примере 1 с трех-корневой морфологией. Здесь показана конфигурация корня Типа 9 (3-1) по Gulabivala на мезиальном корне, а дистальные корни представлены конфигупрациями Типа 1 (1-1) и Типа 2 (2-1) по Vertucci. Во втором примере выявлена конфигурация Типа 11 (4-2) по Gulavibala на мезиальном корне и Типа 4 (2-2) по Vertucci на дистальном корне: эта анатомия указывает на очень тесное сходство с ситуацией, представленной Aminsobhari [9].

В большинстве случаев информация, необходимая для правильной диагностики анатомии корневых каналов, получена по результатам клинических и рентгенологических исследований. Недавняя работа Sinha et al. [14] представляет единственный случай с использованием компьютерной конусной лучевой томографии (CBCT) в качестве диагностического метода. В связи с высоким радиационным воздействием, преимущества его применения должны превышать риски. Из-за ограниченности двухмерного характера обычных рентгенологических технологий трехмерные CBCT-изображения могут выигрывать при проведении высококачественной диагностики случаев комплексной анатомии, таких как многоканальные системы или Dens Invaginatus, или при диагностике патологий, таких как резорбция корня, периапикальные патологические процессы и даже корневые фрактуры [15]. В обоих представленных в данной статье случаях лечение можно было осуществить без привлечения дополнительных диагностических средств, таких как CBCT-сканирование.

По поводу использованных в данных примерах технологий важно напомнить о некоторых моментах. Во что бы то ни стало следует избегать чрезмерной инструментальной обработки при многоканальных конфигурациях, чтобы минимизировать возможность ослабления корня при необходимости препарировать три или более каналов в одном корне [16]. В связи с комплексным характером представленных корневых каналов, могут быть использованы как метод термопластической обтурации [16], так и пассивная ультразвуковая ирригация, применение которой повышает ирригационный эффект, что подтверждено документально [17]; оба метода могут быть полезны при прохождении узких перешейков и углублений, часто наблюдаемых в корнях.

ВЫВОД

Первый моляр нижней челюсти может иметь шестиканальную конфигурацию корня, хотя это и редкое явление. При ограниченной существующей информации два представленных клинических случая расширяют знания об анатомии первого нижнечелюстного моляра, показывая две разных конфигурации с шестью корневыми каналами, редко встречающиеся на этих зубах. Рекомендуется вскрывать углубления между корневыми каналами, где могут обнаружиться не предполагавшиеся дополнительные каналы.

Контактная информация для переписки:
grigorevskaya@altor-medica.ru

БИБЛИОГРАФИЯ

1. Wolcott J, Ishley D, Kennedy W, Johnson S, Minnich S, Meyers J. A 5 yr clinical investigation of second mesiobuccal canals in endodontically treated and retreated maxillary molars. J Endod. 2005;31(4):262-64.
2. de Pablo O, Estevez R, Sanchez M, Heilborn C, Cohenca N. Root anatomy and canal confiuration of the permanent mandibular fist molar: a systematic review. J Endod. 2010;36(12):1919-31.
3. Vertucci FJ. Root canal anatomy of the human permanent teeth. Oral Surg. 1984;58(5):589-99.
4. Gulabivala K, Aung TH, Alavi A, Ng YL. Root and canal morphology of Burmese mandibular molars. Int Endod J. 2011;34(5):359-70.
5. Caliskan M, Pehlivan Y, Sepetcioglu Figen S, Turkun M, Tuncer S. Root canal morphology of human permanent teeth in a Turkish population. J Endod. 1995;21(4):200-04.
6. Martinez-Berna A, Badanelli P. Mandibular fist molars with six root canals. J Endod. 1985;11(8):348-52.
7. Reeh ES. Seven canals in lower fist molar. J Endod. 1998;24(7):497-99.
8. Ghoddusi J, Naghavi N, Zarei M, Rohani E. Mandibular fist molar with four distal canals. J Endod. 2007;33(12):1481-83.
9. Aminsobhani M, Shokouhinejad N, Ghabraei S, Bolhari B, Ghorbanzadeh A. Retreatment of a 6-canalled mandibular fist molar with four mesial canals: a case report. Iran Endod J. 2010;5(3):138-40.
10. Ryan J, Bowles W, Baisden M, McClanahan S. Mandibular fist molar with six separated canals. J Endod. 2011;37(6):878-80.
11. Gupta S, Jaiswal S, Arora R. Endodontic management of permanent mandibular left fist molar with six root canals. Contemp Clin Dent. 2012;3(Suppl 1):S130-S133. doi: 10.4103/0976-237X.95124.
12. Baziar H, Daneshvar F, Mohammadi A, Jafarzadeh H. Endodontic management of a mandibular fist molar with four canals in a distal root by using cone-beam computed tomography: a case report. J Oral Maxillofac Res. 2014;5(1):e5.
13. Hasan M, Rahman M, Saad N. Mandibular fist molar with six root canals: a rare entity. BMJ Case Rep. 2014;2014:bcr2014205253. doi: 10.1136/bcr-2014-205253.
14. Sinha N, Singh B, Langaliya A, Mirdha N, Huda I, Jain A. Cone beam computed topographic evaluation and endodontic management of a rare mandibular fist molar with four distal canals. Case Rep Dent. 2014;2014:306943. doi:10.1155/2014/306943. Epub 2014 Dec 1
15. Patel S, Durack C, Abella F, Roig M, Shemesh H, Lambrechts P, et al. European Society of Endodontology position statement: The use of CBCT in Endodontics. Int Endod J. 2014;47(6):502-04.
16. Martins JN. Endodontic treatment of a maxillary fist molar with seven root canals confimed with cone beam computer tomography – case report. J Clin Diagn Res. 2014;8(6):13-15.
17. Macedo RG, Wesselink PR, Zaccheo F, Fanali D, van der Sluis LWM. Reaction rate of NaOCl in contact with bovine dentine: effect of activation, exposure time, concentration and pH. Int Endod J. 2010;43(12):1108-15.

СОВРЕМЕННЫЙ ДОСТУПНЫЙ АНЕСТЕТИК ЕВРОПЕЙСКОГО КАЧЕСТВА

inibsa DENTAL
Your success. Our commitment

БЕЗОПАСНО

ЭФФЕКТИВНО

УДОБНО

- Не содержит ЭДТА и парабенов – не вызывает аллергических реакций
- Подходит для использования у пациентов группы анестезиологического риска*
- Изготавливается в соответствии со стандартами GMP, европейской Фармакопеи и ISO 13408 (асептическое производство)
- Проходит 3–этапный автоматизированный контроль качества на производстве
- Обеспечивает быстрое наступление и продолжительное действие анестезирующего эффекта
- Имеет цветовое кольцо на карпуле для удобной идентификации содержания адреналина

* При необходимости обезболивания у детей, людей пожилого и старческого возраста, в период беременности, лактации, при сердечно–сосудистой и цереброваскулярной недостаточности, сахарном диабете, гипертиреозе, эмфиземе, выраженном беспокойстве препаратом выбора является раствор Артикаина ИНИБСА 1:200 000 или Скандинибса.

Приглашаем посетить стенд компании «Альтор» на выставке «Дентал Салон»:
18–21 апреля 2016 г., г. Москва, Крокус Экспо, зал 8, стенд А 9.1.
Назовите кодовое слово «ЭКСПО» и получите подарок на стенде!

Выставки:

19–я Международная выставка «Стоматология»
11–13 мая 2016 г., Санкт–Петербург, Экспофорум

Назовите кодовое слово «ЭКСПО» и получите подарок на стенде!

Стоматологическая выставка «Дентима»
25–27 мая 2016 г., г. Краснодар, Экспоград Юг

Назовите кодовое слово «ДЕНТИМА» и получите подарок на стенде!

Конференции и доклады:

Конференция «Безопасность стоматологической помощи»
Анисимова Е.Н., Анисимова Н.Ю, Рязанцев Н.А, Спицин П.И.
22 апреля 2016 г., г. Екатеринбург

Доклад в рамках Международного форума «Стоматология»
Тема: Стоматологическое лечение пациентов с фактором риска в условиях амбулаторного приема. Анисимова Е.Н.
11–13 мая 2016 г., Санкт–Петербург

Доклад в рамках конференции «Актуальные проблемы современной стоматологии»
Тема: Стоматологическое лечение пациентов с фактором риска в условиях амбулаторного приема. Анисимова Е.Н.
19–20 мая 2016 г., г. Нижний Новгород

АЛЬТОР МЕДИКА
ООО «Альтор»
г. Москва, ул. Малая Калужская, д. 15, стр. 1,
Тел./факс: +7 (495) 646–75–61
www.altor–medica.ru

РУ ПН014371/01 РУ ЛСР – 010989/09