Применение новой системы фрез для 3D шаблонов Simple Guide, исключающей использование переходников

Процент успешной имплантации и обзор осложнений

■ Амр Хосни Эльхадэм, DDS, MS

Цель: описание концепции и использование упрощенной системы 3D навигации имплантации без использования переходников пациентам с частичной и полной адентией.

Методы: 23-м пациентам было установлено 89 имплантатов (7 случаев с полной адентией и 16 случаев с частичной адентией) с использованием универсального набора Simple Guide после конусно-лучевой компьютерной томографии и виртуального планирования имплантации, были изготовлены хирургические шаблоны с С-образными втулками. Имплантаты устанавливались по лоскутной и безлоскутной методике в зависимости от необходимости в аугментации мягких и твердых тканей. Интраоперационные осложнения, постоперационные жалобы и показатели приживаемости имплантатов отражались в отчете.

Ключевые слова: Хирургический шаблон, открытая втулка, зазор

Результаты: Все имплантаты были установлены с хорошей первичной стабилизацией (полученный торк более 30 Н/см). Было отмечено незначительное количество постоперационных осложнений. Процент приживаемости составил 98,9%.

Выводы: Данный подход является частичной 3D навигацией и подразумевает использование удобных С-образных втулок и отсутствие переходников в системе фрез. Использование набора SIMPLE GUIDE является перспективной экономичной альтернативой общепринятым подходам в навигационной имплантации.Требуются дальнейшие исследования для оценки точности подхода и долгосрочных показателей приживаемости имплантата.

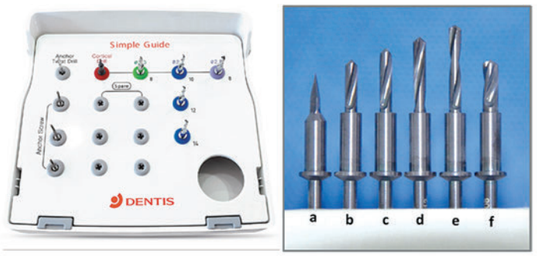

Рисунок 1: Набор Simple Guide
a) Кортикальная дрель;
b) 2,3мм начальная дрель;
c, d, e) 2,2мм пилотные дрели различных длин;
f) 2,8мм промежуточная фреза

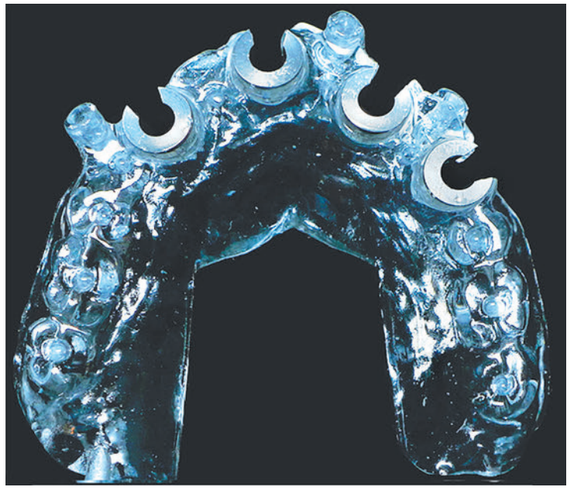

Рисунок 2: Хирургический шаблон с С-образными втулками с 3-мм разрезом для облегчения доступа фрезы

ВВЕДЕНИЕ

Использование компьютерной томографии снимков с компьютерным ПО для планирования имплантации было предложено еще с 1990 гг [1]. Целью данного подхода является обеспечение корреляции между анатомией кости и желаемым местом установки искусственного зуба для максимально-эстетичного и функционального результата. Многие авторы считают навигацию в имплантации фактором, увеличивающим точность и безопасность при установке имплантатов [2-4]. Более того, этот подход позволяет использовать минимально-инвазивные безлоскутные техники во многих ситуациях, что позволяет сократить время операции, постоперационные боли и осложнения.

Несмотря на все упомянутые преимущества, данный подход непопулярен среди врачей-имплантологов. Это можно объяснить высокой стоимостью и длительным временем планирования и изготовления хирургического шаблона. Также необходимо иметь дорогостоящие наборы с большим количеством инструментов [6]. Вдобавок к этому, сверление производится через отверстия в закрытых узких втулках с очень небольшими зазорами. Использование длинных фрез, применяемых в навигационных системах, всегда приводило к проблемам доступа в боковых отделах. Такой небольшой зазор необходим для более точного сверления, хотя считается, что это препятствует поступлению ирригации и может приводить к рискам потери имплантата из-за перегрева в твердой кости и при глубоких остеотомиях. Кроме того, существует сомнение в точности такого метода из-за механических зазоров между используемыми компонентами. Для обеспечения адекватной точности систем навигации делается небольшой зазор, примерно 20 микрон, между закрепленной в шаблоне втулкой и специальными съемными переходниками. Такой же зазор используется между фрезами и переходниками.

Трение, которое происходит между фрезами и переходниками со временем увеличивает зазор, что может приводить к линейным и угловым отклонениям при использовании этих систем. Взвешивая преимущества и недостатки современных систем навигации, можно понять, почему этот протокол не пользуется популярностью. Соответственно, существует очень большая потребность в доработке современной концепции и структуры подходов в навигационной имплантации для исправления всех недостатков и максимизации преимуществ.

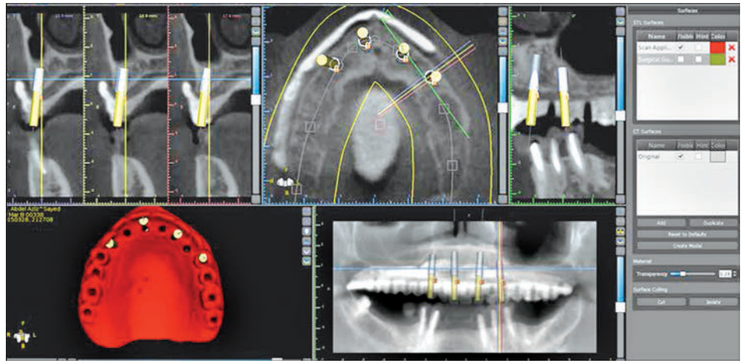

Рисунок 3: Виртуальная расстановка имплантатов в случае с полной адентией. Имплантаты расставляются с учетом желаемой позиции зуба с использованием рентгеноконтрастного шаблона с метками

МАТЕРИАЛЫ И МЕТОДЫ

Данная методика использует упрощенный универсальный набор и специальную С-образную втулку. Структура набора позволяет отказаться от использования съемных переходников, используемых в других наборах, и использовать только пилотные и промежуточные фрезы для задания направления. Во всех случаях финальное сверление производится после удаления шаблона обычными финальными фрезами. Дизайн и последовательность использования фрез набора Simple Guide отличается от фрез других наборов для навигационной имплантации *(рис.1)*. Все фрезы состоят из режущей части и гладкой направляющей части, которая имеет такой же диаметр, как и внутренний диаметр втулки в шаблоне, без каких-либо переходников. Протокол сверления начинается с использования кортикальной фрезы для создания отверстия в кортикальной кости. Стартовая фреза (2,3х8 мм) создает отверстие в кости. После чего используются пилотные фрезы (диаметр 2,2 мм). Пилотные фрезы имеют различные длины в зависимости от длины устанавливаемого имплантата. Диаметр пилотной фрезы меньше, чем диаметр отверстия, созданного стартовой фрезой, поэтому она пассивно погружается в отверстие на 8 мм, а дальнейшее сверление контролируется ее направляющей частью, входящей во втулку. Препарирование всегда заканчивается промежуточной фрезой (2,8х8 мм) для корональной подготовки костной ткани на глубину 8 мм. После завершения формирования отверстия шаблон удаляется, и используются финальные фрезы обычного хирургического набора для завершения. После этого имплантат устанавливается обычным путем. Кроме того, шаблон используется с металлическими втулками С-образной формы, имеющими паз, открытый наружу *(рис.2)*. Такой дизайн позволяет более легко вводить фрезу в боковых отделах и обеспечивает беспрепятственный доступ для ирригации и охлаждения. Данное исследование основано на установке имплантата 23-м пациентам. Всего было установлено 89 имлантатов, из них 7-пациенты с полной адентией и 16-с частичной адентией.

СЛУЧАИ С ПОЛНОЙ АДЕНТИЕЙ

Всего было установлено 37 имплантатов 7 пациентам с полной адентией (2 с полной адентией нижней челюсти, 5- верхней). Подготовка начиналась с изготовления копии планируемых зубных протезов в форме съемных зубных шаблонов из рентгеноконтрастного материала (смесь сульфата бария с акриловой пластмассой 1:4). На шаблоне делались отверстия в центре планируемых зубов для более легкой идентификации на КТ.

Применялась технология двойного сканирования. Пациенту надевали зубной шаблон(ы) и просили накусить ватные валики для разобщения зубных рядов. Производили первое сканирование. Второе сканирование проводилось только для шаблона в отдельности. Дальнейшее виртуальное планирование производилось с помощью програмного обеспечения «Blue Sky Plan».

Данные обоих сканирований совмещались путем совмещения по меткам *(рис.4)*. Виртуальные имплантаты расставлялись в необходимых анатомических позициях в соответствии с желаемыми позициями зубов *(рис.3)*. После определения диаметра, высоты и выступания направляющих втулок, программа сгенерировала виртуальный шаблон, совместив шаблон с отверстиями под них. Был получен STL файл шаблона, шаблон был напечатан на 3D принтере. С-образные втулки были закреплены в хирургическом шаблоне открытой стороной наружу *(рис.2)*. Шаблон был зафиксирован у пациента во рту тремя анкерными винтами и было выполнено сверление.

СЛУЧАЙ С ЧАСТИЧНОЙ АДЕНТИЕЙ

Всего было установлено 52 имплантата 16-и пациентам с частичной адентией (7 на нижней челюсти и 9 на верхней). Протоколы сканирования зависели от количества отсутствующих зубов и наличия металлических протезов. В случае отсутствия одного или нескольких зубов и при небольшом количестве или полном отсутствии металлических реставраций, осуществлялось КТ сканирование без шаблонов. Модель пациента сканировалась лазерным сканером. При множественной адентии, и/или большом количестве металлических реставраций, сначала изготавливался шаблон с рентгеноконтрастными метками, затем проводили двойное сканирование на конусно-лучевом томографе. Вначале сканировали пациента с шаблоном, затем модели пациента с шаблоном для совмещения.

После коррелирования протетических позиций с анатомией кости выполнялось виртуальное планирование. При отсутствии шаблона использовалась виртуальная постановка зубов.

Базис хирургического 3D шаблона также моделировался в этом случае виртуально, при этом необходимо моделировать достаточное перекрытие соседних зубов и альвеолярного отростка нёбно и вестибулярно для хорошей стабильности шаблона во время операции. Все операции, не требующие аугментации костной ткани, выполнялись безлоскутно *(рис.5)*.

В случаях, где требовалась костная пластика, шаблон устанавливался после отслаивания лоскута *(рис.6)*. В случае, если было необходимо дополнительно зафиксировать шаблон, использовался текучий светоотверждаемый композит для временной фиксации шаблона к опорным зубам.

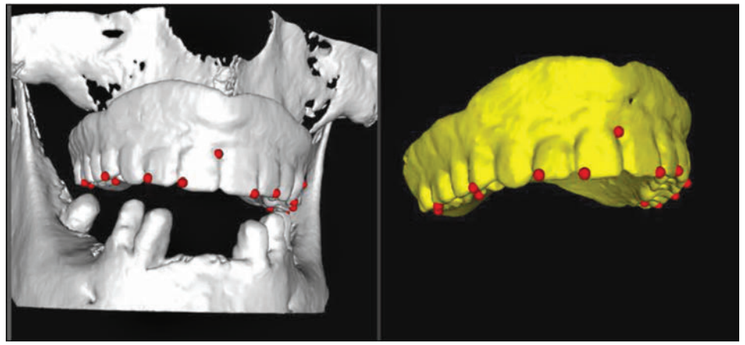

Рисунок 4: Метки на рентгеноконтрастном шаблоне. Делается несколько меток для исключения ошибок при совмещении

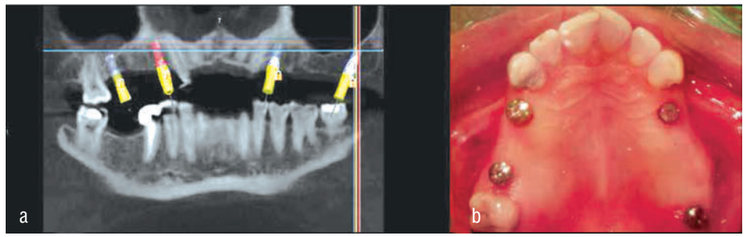

Рисунок 5: Клинический случай с установкой имплантата на верхней челюсти с отслаиванием лоскута. Планирование позволило избежать синус-лифтинга слева (a). Шаблон позволил установить имплантат в области бугра (b)

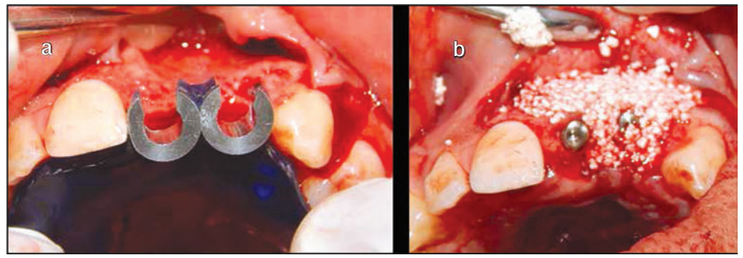

Рисунок 6: Клинический случай с костным дефектом на верхней челюсти в переднем отделе. Хирургический шаблон устанавливался после поднятия лоскута (a), после этого проводилась костная аугментация

РЕЗУЛЬТАТЫ

Никаких серьезных интраоперационных осложнений или проблем не было выявлено ни при лоскутных, ни при безлоскутных операциях. В нескольких случаях втулки во время сверления отсоединялись от хирургических шаблонов. Втулки фиксировались, и операция продолжалась по плану. Все имплантаты продемонстрировали хорошую стабильность при вкручивании (торк более 30 Н/см). Ни у кого из пациентов не было выявлено постоперационных инфекций. Только 4 пациента жаловались на боль после операции в течение более недели. Остальные пациенты не жаловались на боль или отмечали незначительные боли в течение нескольких дней. Только в двух случаях (после лоскутной и безлоскутной установки имплантата) у пациентов возникал временный отек. На этапе раскрытия имплантатов был обнаружен один неинтегрированный имплантат в верхней челюсти, основываясь на чем можно говорить о проценте приживаемости 98,9%.

ОБСУЖДЕНИЕ

Использование навигационной имплантации без переходников является подходом с большим количеством преимуществ. Во-первых, отсутствие переходников и С-образные втулки облегчают доступ фрез во время операции, в особенности в задних отделах, вплоть до бугра верхней челюсти. Также открытый дизайн втулки позволяет беспрепятственно проникать ирригации к месту сверления. Предложенный упрощенный подход не мешает контролю над процессом сверления ни на какой из стадий. Использование короткой начальной фрезы (2,3х8 мм) создаёт направляющую в кости для более тонкой пилотной фрезы. Таким образом, пилотная фреза имела два направляющих фактора-апикальное отверстие, сделанное начальной фрезой, и корональнo-направляющую втулку. Направление, заданное пилотной и промежуточной фрезами, настолько точное, что последующее сверление происходит с минимально возможными отклонениями по направлению или глубине. Финальные фрезы предпочтительно использовать с тупым неострым кончиком для безопасного сверления. После отказа от съемных переходников в этой системе присутствует только один механический зазор, по сравнению с двумя, используемыми в других системах. Теоретически это уменьшает проблему механического зазора вдвое.

Минимизация ошибок вследствие зазора между втулкой и фрезой является основным фактором успешной навигационной имплантации [8-9].Так как большинство операций были безлоскутные, возникновение постоперационной боли и осложнений было гораздо меньше [10-11]. Так как шаблон изготавливался на основе 3D планирования на основе конусно-лучевого сканирования, костная ткань не обнажалась, если не требовалась аугментация.

Более того, использовалась консервативная техника сверления через слизистую. Мукотом не использовался, так как клинически не доказано преимущество этого подхода по сравнению со сверлением через слизистую. Также считается, что иссечение фрагмента мягких тканей мукотомом способствует резорбции костной ткани в области шейки имплантата и возникновению патологического кармана [12].

Существуют различные мнения о точности частичной навигации по сравнению с классическими системами с полной навигацией. В то время как многие врачи считают, что навигация важна вплоть до финальных фрез и установки имплантата, другие считают, что навигация на начальных этапах формирования ложа достаточна для создания направления для последующих манипуляций. Нет достаточных клинических данных, оценивающих процент приживаемости имплантатов и точность установки, в случае с частичной и полной навигацией [13]. Kuhl et al [14] оценивали точность установки имплантата при частичной и полной навигации на трупах, они не выявили статистически значимых различий между двумя протоколами. Все еще есть необходимость в большем количестве клинических исследований для оценки точности обоих подходов.

ВЫВОДЫ

Использование упрощенной частичной навигации в имплантации без применения переходников является очень перспективной альтернативой общепринятым подходам к навигационной имплантации. Данная техника делает доступ фрез в задних и боковых отделах более легким, а также позволяет беспрепятственно проникать ирригации во время сверления. Использование небольшого и экономичного набора может сделать навигационную имплантацию более привлекательной для многих врачей. Требуются дополнительные исследования для оценки точности и эффективности данного подхода по сравнению с общепринятыми подходами.

ЛИТЕРАТИРА

1. Verstreken K, Van Cleynenbreugel J, Martens K, Marchal G, van Steenberghe D, Suetens P. An image-guided planning system for endosseous oral implants. IEEE Trans Med Imaging 1998;17(5):842-852.
2. Rosenfeld AL, Mandelaris GA, Tardieu PB. Prosthetically directed implant placement using computer software to ensure precise placement and predictable prosthetic outcomes. Part 1: diagnostics, imaging, and collaborative accountability. Int J Periodontics Restorative Dent 2006;26(3):215-221.
3. Rosenfeld AL, Mandelaris GA, Tardieu PB. Prosthetically directed implant placement using computer software to ensure precise placement and predictable prosthetic outcomes. Part 2: rapid-prototype medical modeling and stereolithographic drilling guides requiring bone exposure. Int J Periodontics Restorative Dent 2006;26(4):347-353.
4. Rosenfeld AL, Mandelaris GA, Tardieu PB. Prosthetically directed implant placement using computer software to ensure precise placement and predictable prosthetic outcomes. Part 3: stereolithographic drilling guides that do not require bone exposure and the immediate delivery of teeth. Int J Periodontics Restorative Dent 2006;26(5):493-499.
5. Van Steenberghe D, Glauser R, Blomback U, Andersson M, Schutyser F, Pettersson A, et al. A computed tomographic scan-derived customized surgical template and fixed prosthesis for flapless surgery and immediate loading of implants in fully edentulous maxillae: a prospective multicenter study. Clin Implant Dent Relat Res 2005;7 Suppl 1 :S111-1 20.
6. Vercruyssen M, Hultin M, Van Assche N, Svensson K, Naert I, Quirynen M. Guided surgery: accuracy and efficacy. Periodontol 2000. 2014;66(1): 228-246.
7. Yong LT, Moy PK. Complications of computer-aided-design/computer-aided-machining-guided (NobelGuide) surgical implant placement: an evaluation of early clinical results. Clin Implant Dent Relat Res. 2008; 10(3): 123-1 27.
8. Cassetta M, Di Mambro A, Di Giorgio G, Stefanelli LV, Barbato E. The Influence of the Tolerance between Mechanical Components on the Accuracy of Implants Inserted with a Stereolithographic Surgical Guide: A Retrospective Clinical Study. Clin Implant Dent Relat Res. 2015;17(3):580-588.
9. Cassetta M, Di Mambro A, Giansanti M, Stefanelli LV, Cavallini C The intrinsicerror of a stereolithographic surgical template in implant guided surgery.Int J Oral Maxillofac Surg. 2013;42(2):264-75.
10. Hultin M1, Svensson KG, Trulsson M. Clinical advantages of computer-guided implant placement: a systematic review. Clin Oral Implants Res. 201 2;23 Suppl 6:124-35.
11. Brodala N. Flapless surgery and its effect on dental implant outcomes. Int J Oral Maxillofac Implants 2009;24 Suppl:118-25.
12. Lee DH, Choi BH, Jeong SM, Xuan F, Kim HR, Mo DY. Effects of soft tissue punch size on the healing of peri-implant tissue in flapless implant surgery. Oral Surg Oral Med Oral Pathol Oral Radiol Endod. 2010;109(4):525-30.
13. Van Assche N, Vercruyssen M, Coucke W, Teughels W, Jacobs R, Quirynen M. Accuracy of computer-aided implant placement. Clin Oral Implants Res. 2012;23 Suppl 6:112-23
14. Kühl S, Zurcher S, Mahid T, Müller-Gerbl M, Filippi A, Cattin P. Accuracy of full guided vs. half-guided implant surgery. Clin Oral Implants Res. 2013;24(7):763-9.

DENTIS

ООО «Дентис Имплант»
www.dentisrussia.ru
+7 495 663 86 88

©2015 DENTIS CO.,LTD.
All Right Reserved.
Specifications are subject to change without notice.
Trademarks are the property of DENTIS CO., LTD.
Or their respective owners.

Открытые лекции компании Dentis Implant

конференц-зал D, вход из зала №7. - Весь день 18 Апреля 2016 г.

10:30 – 11:45

Ушивание операционной раны. Как избежать осложнений

Дмитрий Борисович Шумовский / частная практика

- 1996г. Закончил Архангельскую Государственную Мед. Академию.
- 1997г. Прохождение Интернатуры на базе Архангельского онкологического диспансера.
- 1999-2001гг. Ординатура на базе Российской Медицинской Академии постдипломного образования.
- 2010-2011гг. Проходил курс обучения по имплантации в рамках Куррикулюма (Университет им. Гёте г. Франкфурт, Германия).
- 2013-2014 гг. Проходил углублённый курс по костной пластике в рамках Куррикулюма (Клиническая база Сегетского Университета г. Будапешт, Венгрия)
- 2014г. Прослушал курс лекций по работе с мягкими тканями полости рта (клиника проф. Д. Зукелли, г. Болонья, Италия).

12:00 – 13:15

Возможности системы "Дентис": немедленная нагрузка или протезирование на временных имплантатах для достижения оптимального результата.

Д.П. Шевченко

- Красноярский Государственный Медицинский Университет им. проф. В.Ф. Войно-Ясенецкого
- Профессор кафедры стоматологии Института Последипломного образования.
- Доктор медицинских наук, челюстно-лицевой хирург
- Хирург-стоматолог высшей катагории.

1) 14:00 – 15:30
2) 15:50 – 17:20

Навигационная имплантация - простой, точный и экономичный подход.

Амр Эльхадэм/ Профессор, врач - ортопед частная практика

- DDS, MSc, Факультет ортопедии университета Каира (Египет)
- Преподаватель Ортопедической стоматологии в Университете Каира (Египет)
- Действительный член ICOI (Международный конгресс имплантологов)
- Координатор исследовательской группы CAI в Университете Каира (Египет)

DENTIS ООО “Дентис Имплант” www.dentisrussia.ru +74956638688

3-я Ставропольская имплантологическая неделя. 23.05 - 28.05 2016

1 день | 23 мая, понедельник 2016

д.м.н. Ряховский Александр Николаевич (г. Москва).

Профессор, д.м.н., зав. отделением ортопедической стоматологии ФГБУ ЦНИИС и ЧЛХ (г. Москва) профессор кафедры ортопедической стоматологии ММУ им. Сеченова И.М. (г. Москва) автор и разработчик компьютерной программы по планированию лечения AVANTIS, член Совета Директоров Ассоциации цифровой стоматологии.

С чего начинать?

Вопросы планирования имплантологического лечения.

2 день | 24 мая, вторник 2016

к.м.н. Едранов Сергей Сергеевич (г. Владивосток).

Хирург-стоматолог, челюстно-лицевой хирург, кандидат медицинских наук, директор клиники Dr. Edranov.

Мало мягких тканей?

Работа с мягкими тканями.

3 день | 25 мая, среда 2016

Закарян Артур Владимирович (г. Москва).

Хирург-стоматолог, ассистент кафедры ЧЛХ и хирургической стоматологии РМАПО.

Берем в руки скальпель и..., а все ли мы знаем?

Современная имплантология. Базовые принципы.

4 день | 26 мая, четверг 2016

д.м.н. Амхадова Малкан Абдрашидовна (г.Москва).

Профессор РМАПО (Российская медицинская академия постдипломного обучения врачей). Хирург-стоматолог, челюстно-лицевой хирург. Ответственный секретарь Российской ассоциации стоматологической имплантации (РАСТИ).

Что делать если не хватает кости.

Костная аугментация.

5 день | 27 мая, пятница 2016

д.м.н. Долгалев Александр Александрович (г. Ставрополь).

Доктор медицинских наук, стоматолог-хирург высшей квалификационной категории, главный врач ООО «Северо-Кавказский медицинский учебно-методический центр», профессор кафедры «Стоматологии» ЧОУ ВО «СИНМФО», член президиума Российской ассоциации стоматологической имплантологии (РАСтИ) СтАР, член ITI, член EAO.

Все бросить и ..... в Кисловодск.

Факторы, влияющие на остеоинтеграцию или почему они выпадают?

6 день | 28 мая, суббота 2016

Соболев Дмитрий Александрович (г. Ставрополь).

Врач-стоматолог ортопед Северо-Кавказского медицинского учебно-методического центра, член ITI.

Все-таки нам есть чем гордиться.

Особенности протезирования на имплантатах.

Информационная поддержка

Стоматология сегодня · DENTAL MAGAZINE · ДЕНТАЛЬНАЯ ИМПЛАНТОЛОГИЯ И ХИРУРГИЯ

Основной партнер

DENTSPLY IMPLANTS

Поддержка

КМИ · Ассоциация цифровой стоматологии · Implant line · NSK · СТОМАТОЛОГ-ПРАКТИК

г. Ставрополь, ул. Ленина 287/3
ООО «Северо-Кавказский медицинский учебно-методический центр»

Телефон: +7 (8652) 35-86-68
+7 (8652) 35-58-85
+7 (905) 410-73-93

e-mail: dolgalev@implantat-sk.ru
info@implantat-sk.ru
Дополнительная информация на сайте: implantat-sk.ru