СИНУС-ЛИФТИНГ С ПРИМЕНЕНИЕМ СИНТЕТИЧЕСКОГО ОСТЕОПЛАСТИЧЕСКОГО МАТЕРИАЛА ТРИКАФОР

■ **А.Н. Гурин,**

ФГБУ Центральный научно-исследовательский институт стоматологии и челюстно-лицевой хирургии Министерства здравоохранения Российской Федерации (ФГБУ "ЦНИИСиЧЛХ" Минздрава России)

ГБОУ высшего профессионального образования Первый Московский государственный медицинский университет имени И.М. Сеченова Министерства здравоохранения Российской Федерации (Первый МГМУ им. Сеченова Минздрава России)

■ **В.С. Комлев,**

ФГБУ науки Институт металлургии и материаловедения им. А.А. Байкова Российской академии наук (ИМЕТ РАН)

■ **А.Ю. Федотов,**

ФГБУ науки Институт металлургии и материаловедения им. А.А. Байкова Российской академии наук (ИМЕТ РАН)

■ **П.Б. Копнин,**

НИИ канцерогенеза Российского онкологического научного центра им. Н. Н. Блохина (НИИ канцерогенеза РОНЦ им. Блохина)

■ **Л.А. Григорьянц,**

ГБОУ (Первый МГМУ им. Сеченова Минздрава России)

Процесс регенерации костной ткани может быть поддержан как системными, так и локальными, с применением остеопластических материалов (графтов), факторами. В челюстно-лицевой хирургии аугментация остеопластических материалов используется при заполнении различных костных дефектов (восстановление утраченного объема костной ткани, пародонтальные внутрикостные дефекты, при лечении радикулярных кист челюстных костей) (Moy et al. 1993, Aygit et al. 1999, Groenveld et al. 1999). При изменениях в структуре костей верхней и нижней челюстей необходима реконструкция для равномерного распределения нагрузок при жевании, поэтому прочность новой сформированной кости особенно важна при установке дентальных имплантатов.

Снижение жевательной нагрузки в силу возраста и потеря зубов приводят к постепенной пневматизации верхнечелюстного синуса (Ariji et al. 1994). При этом вертикальная и горизонтальная потеря костной ткани альвеолярного гребня в результате внешней резорбции исключает возможность фиксации съемного протеза (Cawood et al., 1988).

Субантральная аугментация с применением остеопластических материалов (синус-лифтинг) — распространенный метод реконструкции костного ложа для последующей установки имплантатов.

В случаях, если альвеолярный гребень сохранил высоту хотя бы около 5 мм, синус-лифтинг и установку имплантата можно провести одномоментно. При существенной атрофии альвеолярного отростка синус-лифтинг и установку имплантата проводят в два этапа.

Впервые верхнечелюстной синус-лифтинг, выполняемый для установки имплантатов в эту область, был представлен в работе Boyne P.J., James R.A. (1980), Tatum H. (1986). Эта хирургическая процедура делает возможной установку имплантата за счет увеличения высоты альвеолярной кости на локальном участке.

Для синус-лифтинга используются самые разнообразные материалы. Эталоном в этой сфере считается аутокость, так как она неиммуногенна и обладает остеогенными, остеоиндуктивными и остеокондуктивными свойствами (Boyne P.J., James R.A. 1980, Jensen S.S. et al. 1998, Pejron G. et al. 2002). Однако имеется ряд недостатков — в том числе вызывает осложнения на донорском участке, требует вторичного хирургического вмешательства; стоимость лечения высока, а скорость резорбции аутокостной стружки непредсказуема (Kurkcu et al., 2012). Ввиду этих недостатков был предпринят поиск новых материалов, которые были бы биосовместимы, остеоиндуктивны или остеокондуктивны и могли составить альтернативу аутогенной кости для синус-лифтинга.

В настоящее время в качестве альтернативных или дополнительных материалов при синус-лифтинге используются различные графты, в том числе аллопласты (гидроксиапатит, β-трикальцийфосфат, биоактивное стекло — Tadjoedin C.R. et al. 2002, Szabo G. et al. 2005, Zijderveld S.A. et al. 2005), ксенографты (бычий или коралловый гидроксиапатит — Sartori S. et al. 2003, Benlidayi et al. (2009), аллографты (сублимированная деминерализованная кость — Avila G. et al. 2010). Эти биоматериалы служат каркасом для дальнейшего формирования кости. Однако процесс восстановления костной ткани идет с меньшей остеогенной потенцией, чем в случае использования аутогенных графтов (Simunek A. et al. 2008).

Выбор материала — важнейший вопрос при подготовке к операции синус-лифтинга. Наиболее распространенным является β-трикальцийфосфат (Szabo G. et al. 2001, Valentini P. et al. 2003, Simunek A. et al. 2008). Бета-трикальцийфосфат (β-ТКФ) — это полиморфное соединение, которое может существовать в четырех модификациях: α-ТКФ, α'-ТКФ, β-ТКФ (стабильный) и β'-ТКФ, существующий при высоких давлениях. β-ТКФ имеет структуру, сходную с витлокитом, минералом, который обнаружен во многих продуктах биологической минерализации. Гурин А.Н. с соавт. (2012) исследовали влияние α- и β-ТКФ блоков на регенерацию костной ткани на эпифизе бедренной кости крыс. Авторы не выявили достоверного отличия в увеличении новообразованной костной ткани между этими материалами. По степени растворимости β-ТКФ выше гидроксиапатита, но ниже октакальций фосфата (Баринов С.М., Комлев В.С., 2005). Материал остеокондуктивен и биосовместим, но не проявляет остеоиндуктивных потенций. Остеокондуктивные свойства обеспечивают аппозиционный рост кости на поверхности или внутри пор и каналов без каких-либо признаков токсических реакций (Zerbo J.R. et al. 2004, Simunek A. et al. 2008, Aybar B. et al. 2004). Так как это синтетический материал, риск передачи каких-либо инфекционных заболеваний невозможен, тогда как при использовании ксенографтов этого исключить нельзя (Simunek A. et al. 2008, Гурин А. 2009).

Zerbo et al. (2005) описали молекулярные механизмы формирования костной ткани при применении β-ТКФ. Показано, что остеогенные клетки в большом количестве находятся на поверхности материала или в его порах, дифференцируются в остеобласты, что способствует новообразованию костной ткани (Albrektsson T., Johansson 2001).

Kurkcu M. et al. (2012) при синус-лифтинге сравнивали β-ТКФ (Cerasorb) и Bio-Oss и установили, что β-ТКФ резорбируется за 12-18 месяцев и заменяется костью, функционально и анатомически неотличимой от исходной (Artzi et al. 2003, 2003, Wiltfang et al. 2003). Artzi et al. (2003) определили, что β-ТКФ полностью резорбируется за 24 месяца, тогда как через шесть месяцев в гранулах Bio-Oss не наблюдалось существенных признаков резорбции.

Bio-Oss — это бычий гидроксиапатит, схожий с человеческой губчатой костью морфологически и по кристаллической структуре. Он широко используется в клинической стоматологии, биосовместим и остеокондуктивен, но свойствами остеоиндуктивности не обладает (Yildirim 2000, Simunek A. et al. 2008). Однако скорость и механизм резорбции для этого вещества еще точно не определены (Sartori S. et al. 2003, Artzi Z. et al. 2003, 2003). Sartori et al. (2003) в ходе 10-летнего исследования обнаружили, что резорбция Bio-Oss — процесс медленный, но непрерывный. Они также определили, что скорость резорбции составляет 3,6% в год в течение первых двух лет, а в последующие 8 лет стабильно снижается, достигая среднего значения в 0,58% в месяц. Schlegel A.K., Donath K. (1998) обнаружили присутствие Bio-Oss спустя 6 лет после имплантации. По их данным, он представлял собой монолитный материал.

Kurkcu M. et al. (2012) отметили, что через полгода прирост и образование новой ткани в группе с Bio-Oss составило около 30%, тогда как для β-ТКФ — всего 21%. Piattelli et al. (1999), Szabo et al. (2001, 2005) получили сходные результаты, используя при синус-лифтинге Bio-Oss и β-ТКФ. Однако Yildirim et al. (2000), применив Bio-Oss, получили прирост кости на 14,7%, а Valentini et al. (2003) — на 21%. Simunek A. et al. (2008), используя аналогичные материалы, отметили, что прирост костной ткани с Bio-Oss больше, чем у β-ТКФ. Нам трудно согласиться с этими данными, когда тот же Piattelli et al. (1999), используя Bio-Oss при синус-лифтинге, отметил, что он не резорбируется по истечение 4 лет, а Stavropulus et al. (2005) находил их в таком состоянии через 4,5 года. Образовавшийся минерализованный конгломерат зачастую характеризовался низкой механической прочностью. Мы сравнивали керамику из октакальций фосфата (ОКФ) и Bio-Oss на модели получения дырчатого дефекта на эпифизе бедренной кости крыс. Было показано, что через 2 месяца ОКФ закрывает дефект, формируя костные балки, тогда как Bio-Oss окружал тонкий венчик костной ткани. Исследования Schlegel A.K. (1999), Гурин А.Н. (2009), Komlev V. (2014) подтверждают, что Bio-Oss является медленно резорбируемым материалом.

Nedir R. et al. (2010), Gabbert O. et al. (2009) провели успешные операции при синус-лифтинге с использованием кровяного сгустка без графтов. Авторы отметили, что полная регенерация кости в отведенном пространстве возможна при использовании одного лишь кровяного сгустка. Однако восстановленная кость может также активно резорбироваться в результате положительного давления воздуха внутри синуса, обусловленного носовым дыханием. Wiltfang J. et al. (2003) провели исследование с применением обогащенной тромбоцитами плазмы (ОТП), оценивая ее влияние на остеоинтеграцию и биорезорбцию β-ТКФ при синус-лифтинге. Авторы отметили, что ускорения резорбции гранул ТКФ с применением ОТП не происходило. Соотношение гранул β-ТКФ и новой кости составляло 13,8% в группе с применением ОТП и 15% в группе без ОТП. Что касается скорости костной регенерации с применением ОТП, то отмечалось ее незначительное повышение на 8-10%. В группе с ОТП отмечалось большое количество многоядерных гигантских клеток.

Lambert F. et al. (2013) исследовали влияние на регенерацию костной ткани при синус-лифтинге кровяного сгустка, Bio-Oss и аутогенной костной стружки. Авторы показали, что в группе, где использовался кровяной сгусток, регенерировавшая костная ткань неуклонно резорбировалась за счет повторного расширения челюстной пазухи из-за положительного давления воздуха, что совпадает с данными Nedir et al. (2011) и Gabbert et al. (2009).

В группе с аутогенной стружкой происходила перестройка в плотную трубчатую кость, в результате чего регенерировавший объем существенно уменьшался. Bio-Oss смог противостоять повторному расширению синуса и обеспечивал непрерывную трехмерную объемную стабильность, что подтвердили другие исследователи (Xu H. et al. 2004, Araujo H.G. et al. 2002).

Таким образом, можно сделать вывод, что Bio-Oss — эффективный материал для синус-лифтинга, однако восстановление костной ткани происходит очень медленно (Araujo et al. 2009).

Klijn et al. (2010a) отметил, что в результате гистоморфометрической оценки прирост объема костной ткани при синус-лифтинге с применением аутологичной кости и β-ТКФ (Cerasorb) не имеет существенного отличия. Кроме того, добавление аутологичной кости к β-ТКФ в равной пропорции не дает существенного увеличения новообразованной кости.

Detsch et al. (2008) обнаружили, что высокорастворимая керамика, такая как β-ТКФ, не подходит для резорбции остеокластами, так как резорбция приводит к возникновению высокой концентрации кальция вокруг остеокластов и на ее поверхности. Zerbo et al. (2005) подтвердил, что резорбция материала из β-ТКФ остеокластами незначительна, а материал распадается в результате химического растворения. Возможно, это связано с отсутствием большого количества многоядерных гигантских клеток и высокой концентрации одно- и двухъядерных клеток с положительной реакцией на кислую фосфатазу в месте имплантатации β-ТКФ.

Тем не менее, материал на основе β-ТКФ зарекомендовал себя как эффективный остеопластический материал для усиления костной регенерации при синус-лифтинге (Klijn et al. 2011, Yuan et al. 2008).

На коммерческом рынке присутствует достаточное количество биоматериалов на основе трикальций фосфата. Все они различаются по форме гранул и пористости. Однако, их поверхность объединяет зернистая структура, с зернами овальной формы разных размеров.

В ЦНИИС и ИМЕТ им. А.А. Байкова РАН совместно разработали отечественный β-трикальцийфосфат (ТриКафор). Название ТриКафор обозначает трикальцийфосфат, а «фор» - усиление этого препарата, который может трансформироваться в октакальций фосфат и далее в гидроксиапатит с его различной трансформацией в другие соединения, которые имеют совсем другую структуру поверхности и упаковку кристаллов, что открывает большие перспективы для нового класса остеопластических материалов.

В данной работе представлены предварительные результаты применения отечественного графта Трикафор при синус-лифтинге.

МАТЕРИАЛЫ И МЕТОДЫ ИССЛЕДОВАНИЯ

Экспериментальная часть

Для получения β-ТКФ использовали растворы нитрата кальция ($Ca(NO_3)_2$) * $4H_2O$) и гидрофосфата аммония $(NH_4)2HPO_4$, взятые в стехиометрическом соотношении.

$$3Ca(NO_3)_2 + 2(NH_4)2HPO_4 + 2NH_4OH \Rightarrow Ca_3(PO_4)_2 + 6NH_4NO_3 + 2H_2O$$

Гранулы β-ТКФ (Трикафор) получали и исследовали согласно (Гурин А.Н. с соавт. 2012) с некоторыми модификациями.

Рентгенофазовый анализ проводили на дифрактометре Shimadzu XPD 6000 (Япония), используя монохроматическое CuKα излучение, при силе тока 30 мА и напряжении 40 кВ с размером шага 0,01°/с, при длине волны λ=1,54 Å. Образцы для сканирующей электронной микроскопии (СЭМ) клеили на предметный столик токопроводящим скотчем и изучали на приборе VEGA II Tescan (Чехия) при напряжении 10 кВ. Для сравнения структурных особенностей использовали аналогичные гранулы Cerasorb (Curasan, Германия) и ChronOs (Synthes, США).

Клиническая часть

Трем пациентам в возрасте 39, 43 и 45 лет был проведен синус-лифтинг в области 15-16 зубов. Из анамнеза пациенты не имели вредных привычек и заболеваний, которые могли бы привести к осложнениям при остеоинтеграции при постановке имплантата. Пациенты были информированы о процедуре хирургической операции и дали информированное добровольное согласие. Были сделаны панорамные снимки и компьютерная томография, которые показали недостаточную высоту гребня, необходимую для постановки имплантата.

Под местной анестезией р-ром артикаина 4% проводился серповидный разрез в области отсутствующего зуба. Бором диаметром 5 мм создавалось трепанационное окно кость до мембраны Шнейдер, проводилось поднятие дна верхнечелюстного синуса и аугментацию биоматериалом Трикафор. Слизисто-надкостничный лоскут укладывали на место и ушивали. Через 4 месяца трепаном диаметром 3 мм получены костная биопсия на этапе установки дентального имплантата.

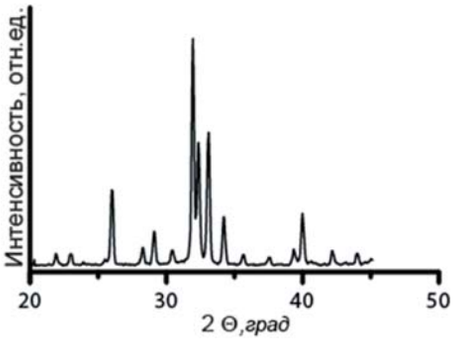

Рис. 1. Дифрактограмма β-ТКФ с четкими пиками спектра, что говорит о высокой степени кристалличности

Гистологическая часть

Полученные костные цилиндры помещали в 10% формалин, фиксировали в течение 10 дней, промывали и декальцинировали в течение недели в растворе ЭДТА, затем промывали в дистиллированной воде на электрической мешалке, проводили по спиртам восходящей концентрации, заключали в парафин и делали срезы толщиной 7-8 мкм. Изучали срезы в проходящем свете на микроскопе Motic (Италия).

РЕЗУЛЬТАТЫ И ОБСУЖДЕНИЕ

Экспериментальный раздел

Рентгенофазовый анализ показал, что β-ТКФ (Трикафор) имеет четкие пики, указывающие на высокую степень кристалличности, что соответствует стандартным библиотечным образцам X-Ray Rigaku, банк данных ICDD № 550897 Whitlockite syn. Ca3(PO4)2 (рис. 1).

СЭМ гранул β-ТКФ (мы их называем «чипсами» из-за плоской конфигурации неправильной формы, рис. 2А), состоящей из мелкого гранулята размером 150-350 мкм с полыми образованиями. Между гранулами нет плотного прилегания. При большем увеличении поверхность мелкопориста с размером пор 1,5-5,0 мкм. Зерна мелкие, плотные, овальные, разнообразной формы и размеров (0,5-1,5 мкм) (рис.2Б). Пористые гранулы Cerasorb (2В): зерна Cerasorb крупные размером 3-10 мкм (рис.2Г); гранулы ChronOs (2Д); среднезернистые гранулы 2-4мкм (рис.2Е).

Исходя из размеров зерен можно предположить, что графты с мелкозернистым строением будут более активно участвовать в ремоделировании костной ткани, чем крупнозернистые. К тому же, температура спекания для Cerasorb равно 130°С, а Трикафора 900°С, что также может сказываться на костной структурной перестройке.



Рис. 2 А. Сканирующая электронная микроскопия (СЭМ) β-ТКФ (ТриКафор; Cerasorb, ChronOs). Трикафор – гранулы β-ТКФ плоской неправильной формы, состоящий из мелкого гранулята со сложным разветвленным пористым рельефом



Рис. 2 Б. Гранулы Трикафор при большем увеличении. Видны мелкие овальные зерна, плотно связанные друг с другом

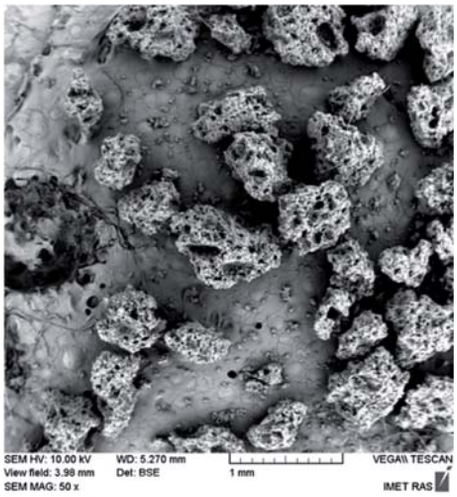

Рис. 2 В. Cerasorb – пористые овальные гранулы, состоящие из крупных овальных зерен (участок Г)

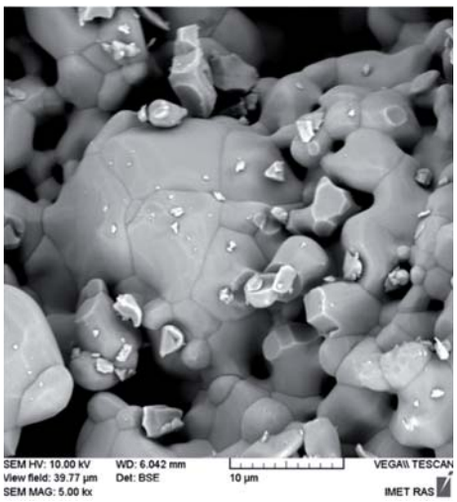

Рис. 2 Г

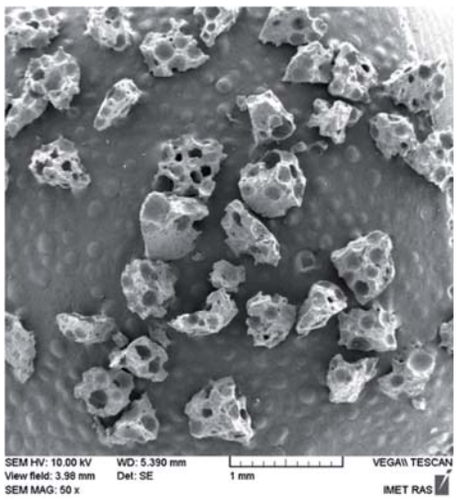

Рис. 2 Д. ChronOs. Гранулы неправильной формы, состоят из мелкого гранулята, со среднезернистой структурой (Е)

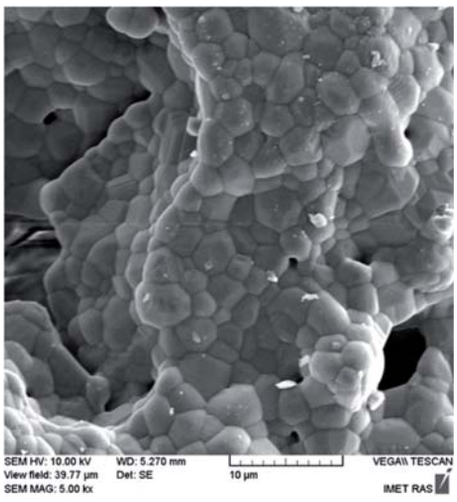

Рис. 2 Е

Гистология

При изучении костных биопсий можно выделить три зоны: первая — это участок костной ткани верхнечелюстного отростка, срединная включает зрелые костные трабекулы, содержащие имплантированный материал β-ТКФ, третья — это участок, прилежащий к верхней части пазухи (рис. 3).

В области альвеолярного отростка встречаются мелкие сосуды и костномозговые образования (рис. 3А). Срединная часть костной биопсии представлена костными трабекулами, которые сформировались за счет остеогенных факторов, как с внутренней стороны мембраны Шнейдера, так и со стороны верхнечелюстной пазухи (рис. 3Б). В срединной части между трабекулами видны гранулы β-ТКФ, которые плотно прилегают к костным структурам. Следует отметить, что костные трабекулы почти не содержат капилляров. Гранулы окружены тонким венчиком плоских клеток, возможно остеобластов. Вокруг гранул не встречаются многоядерные гигантские клетки. Сосудистая реакция на материал не выражена. В срединной части наблюдаются участки нежной волокнистой соединительной ткани в виде тонкой сеточки, с небольшим количеством клеток фибробластического ряда. В верхней части биопсии происходит активное ремоделирование кости из гранул ТКФ. На месте резорбируемых участков образуются фрагменты костных образований с пластинчатым строением и наличием сосудов, в других местах формируются остеоидные структуры. Активной остеокластической резорбции мы не наблюдали. Форма материала не определена ввиду перестройки костной ткани. Тем не менее, в средней и верхней части биопсии можно наблюдать полые образования на месте гранул β-ТКФ, которые сформировались, возможно, за счет химического растворения, куда уже начинают врастать новообразованные костные структуры (рис. 3В). Гранулы β-ТКФ представлены в костной биопсии одним фрагментом, а мелкий гранулят, который мы видели на рис. 2, образующий Трикафор, потерял границы и выглядит однородной пористо-пенистой структурой. В других образцах в самой их сердцевине происходит формирование остеоидных участков (рис.2Б). Нами было также отмечено практическое отсутствие многоядерных гигантских клеток, на что также указывали Suba et al. (2006), Mehmet et al. (2012), используя ТКФ при синус-лифтинге. Многоядерные гигантские клетки при реакции на чужеродное тело образуются за счет слияния макрофагов, в зависимости от физических свойств биоматериала (Brodbeck et al. 2005, Jones J.A. et al. 2004).

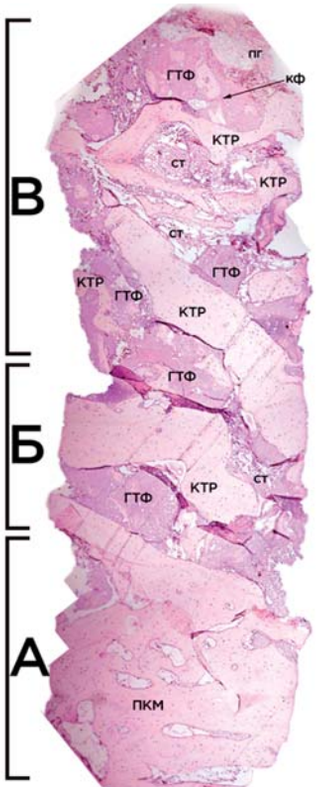

Рис. 3. Гистотопограмма столбчатой биопсии костного регенерата на этапе установки дентального имплантата через 4 месяца после аугментации.
А — участок костного регенерата с плотным костным матриксом (ПКМ).
Б — срединная часть: сформированные костные трабекулы (КТР), между которыми находятся гранулы β-ТКФ (ГТФ); сеточка соединительнотканных волокон (СТ).
В — верхняя часть биопсии. Определяются костные фрагменты (КФ) и фрагменты, содержащие сосуды, в других участках видны полые гранулы (ПГ).

Для поддержания слияния гигантских клеток требуются определенные свойства поверхности, такие как способность к адсорбции определенного спектра белков (Jones J.A. et al. 2004, Keselowsky et al. 2007). Как отмечает Shahram Ghanaati et al. (2010), изменение в размере, пористости и морфологии гранул β-ТКФ (Cerasorb) влекут за собой различия в количестве многоядерных клеток в месте имплантатации графта. Многоядерные гигантские клетки способны выделять медиаторы распада, в том числе свободные радикалы кислорода, деструктивные ферменты и кислоты, в область взаимодействия ткани и биоматериала. Эта зона создает амортизационную микросреду от ингибирования этих медиаторов (Henson P.M. 1971). Многоядерные гигантские клетки могут выделять кислую фосфатазу, клеточный маркер остеокластов, отсюда и возник термин «остеокластно-образующие клетки» (Brodbeck et al. 2009). Эти ферменты определяют биорезорбируемость того или иного материала (Detsch et al. 2008). Остеокласты — это фенотипически различные многоядерные клетки, входящие в состав костей (Brodbeck et al. 2005). Для того чтобы многоядерные гигантские клетки выделяли остеокластный фенотип, необходимы сигналы извне, свидетельствующие о наличии чужеродной ткани. Гурин А.Н., Федотов, Деев Р.В., Комлев В.С. (2013), исследуя процессы направленной костной регенерации на критических дефектах черепа крыс с применением альгинатной мембраны, в контроле отметили отсутствие многоядерных гигантских клеток, что указывало на нейтральный характер материала. Аналогичная картина наблюдалась нами и с β-ТКФ.

Можно предположить, что отсутствие реакции на β-ТКФ (ТриКафор) многоядерных гигантских клеток указывает на нейтральный характер влияния материала на окружающие ткани. Shahram Ghanaati et al. (2010) отмечает, что между образованием многоядерных гигантских клеток и васкуляризацией существует определенная взаимосвязь. Нам встречались фрагменты костных трабекул, содержащие единичные сосуды, но наличия гигантских клеток мы не наблюдали.

Таким образом, результаты применения отечественного синтетического остеопластического материала на основе β-трикальций фосфата ТриКафора при синуслифтинге показали, что материал с успехом может быть использован в качестве импортозамещающего материала.

БиоНова
www.osteonova.ru
info@osteonova.ru
+7 (495) 2212107
+7 (985) 8052107

СПИСОК ЛИТЕРАТУРЫ

1. Баринов С.М., Комлев В.С. Биокерамика на основе фосфатов кальция. М.- «Наука».- 2005.- 263с.
2. Гурин А.Н. Комлев В.С. Сравнительное исследвоание замещения дефектов костной ткани остеопластическими материалами на основе альфа- и бета-трикальцийфосфата // Стоматология.– Vol.6.– P.16-21.
3. Гурин А.Н. Сравнительная оценка влияния различных остеопластических материалов на основе фосфатов кальция на заживление костных дефектов. дисс... кан. мед. наук.- М.- 2009.- 183с.
4. Гурин А.Н., Федотов А.Ю., Деев Р.В., Комлев В.С. Направленная регенерация костной ткани с использованием барьерной мембраны на основе альгината натрия и октакальциевого фосфата // Клеточная трансплантология и тканевая инженерия.- 2013.- Т.VIII.- №4.- С.8-12.
5. Detsch R., Mayr H., Ziegler G. Formation of osteoclast-like cells on HA and TCP ceramics // Acta biomaterialia. 2008.- T.4.- №1.- C.139–148.
6. Albrektsson T., Johansson C. Osteoinduction, osteoconduction and osseointegration // European Spine Journal.– 2001.– Vol.10.– P.S96-S101.
7. Araujo M.G., Lindhe J. Ridge preservation with the use of Bio-Oss® collagen: A 6-month study in the dog // Clinical oral implants research.– 2009.– Vol.20.– P.433-440.
8. Araujo M.G., Sonohara M., Hayacibara R. et al. Lateral ridge augmentation by the use of grafts comprised of autologous bone or a biomaterial. An experiment in the dog // Journal of clinical periodontology.– 2002.– Vol.29.– P.1122-1131.
9. Ariji Y., Kuroki T., Moriguchi S. et al. Age changes in the volume of the human maxillary sinus: a study using computed tomography // Dentomaxillofacial radiology.– 1994.– Vol.23.– P.163-168.
10. Artzi Z., Givol N., Rohrer M.D. et al. Qualitative and quantitative expression of bovine bone mineral in experimental bone defects. Part 2: Morphometric analysis // Journal of periodontology.– 2003.– Vol.74.– P.1153-1160.
11. Artzi Z., Weinreb M., Givol N. et al. Biomaterial resorption rate and healing site morphology of inorganic bovine bone and beta-tricalcium phosphate in the canine: a 24-month longitudinal histologic study and morphometric analysis // The International journal of oral & maxillofacial implants.– 2003.– Vol.19.– P.357-368.
12. Avila G., Neiva R., Misch C.E. et al. Clinical and histologic outcomes after the use of a novel allograft for maxillary sinus augmentation: a case series // Implant dentistry.– 2010.– Vol.19.– P.330-341.
13. Aybar B., Bilir A., Akcakaya H. et al. Effects of tricalcium phosphate bone graft materials on primary cultures of osteoblast cells in vitro // Clinical oral implants research.– 2004.– Vol.15.– P.119-125.
14. Aygit A.C., Sarikaya A., Candan L. et al. Comparison of alloplastic implants for facial bones by scintigraphy and histology: an experimental study // European journal of plastic surgery.– 1999.– Vol.22.– P.102-106.

15. Benlidayi M.E., Kurkcu M., Oz I.A. et al. Comparison of two different forms of bovine-derived hydroxyapatite in sinus augmentation and simultaneous implant placement: an experimental study // The International journal of oral & maxillofacial implants.– 2008.– Vol.24.– P.704-711.

16. Boyne P.J., James R.A. Grafting of maxillary sinus floor with autogenous marrow and bone // J. Oral Surg.– 1980.– Vol.38.– P.613-616.

17. Brodbeck W.G., Anderson J.M. Giant cell formation and function // Current opinion in hematology.– 2009.– Vol.16.– P.53-57.

18. Cawood J.I., Howell R.A. A classification of the edentulous jaws // International journal of oral and maxillofacial surgery.– 1988.– Vol.17.– P.232-236.

19. Gabbert O., Koob A., Schmitter M. et al. Implants placed in combination with an internal sinus lift without graft material: an analysis of short-term failure // Journal of clinical periodontology.– 2009.– Vol.36.– P.177-183.

20. Ghanaati S., Barbeck M., Orth C. et al. Influence of β-tricalcium phosphate granule size and morphology on tissue reaction in vivo // Acta Biomaterialia.– 2010.– Vol.6.– P.4476-4487.

21. Groeneveld E.H.J., Van Den Bergh J., Holzmann P. et al. Histomorphometrical analysis of bone formed in human maxillary sinus floor elevations grafted with OP-1 device, demineralized bone matrix or autogenous bone. Comparison with non-grafted sites in a series of case reports // Clinical oral implants research.– 1999.– Vol.10.– P.499-509.

22. Henson P.M. The immunologic release of constituents from neutrophil leukocytes I. The role of antibody and complement on nonphagocytosable surfaces or phagocytosable particles // The Journal of Immunology.– 1971.– Vol.107.– P.1535-1546.

23. Jensen O.T., Shulman L.B., Block M.S. et al. Report of the sinus consensus conference of 1996 // The International journal of oral & maxillofacial implants.– 1997.– Vol.13.– P.11-45.

24. Keselowsky B.G., Bridges A.W., Burns K.L. et al. Role of plasma fibronectin in the foreign body response to biomaterials // Biomaterials.– 2007.– Vol.28.– P.3626-3631.

25. Klijn R.J., Hoekstra J.W.M., Van Den Beucken J.J.J.P. et al. Maxillary sinus augmentation with microstructured tricalcium phosphate ceramic in sheep // Clinical Oral Implants Research.– 2012.– Vol.23.- P.274-80.

26. Komlev V.S., Barinov S.M., Bozo I.I., Deev R.V., Eremin I.I., Fedotov A.Yu., Gurin A.N., Khromova N.V., Kopnin P.B., Kuvshinova E.A., Mamonov V.E., Rybko V.A., Sergeeva N.S., Teterina A.Yu., Zorin V.L. Bioceramics composed of octacalcium phosphate demonstrate enhanced biological behaviour // ACS Applied Materials & Interfaces.- 2014.- Vol.6.- №19.- P.16610-20

27. Kurkcu M., Benlidayi M.E., Cam B. et al. Anorganic Bovine-Derived Hydroxyapatite vs β-Tricalcium Phosphate in Sinus Augmentation: A Comparative Histomorphometric Study // Journal of Oral Implantology.– 2012.– Vol.38.– P.519-526.

28. Lambert F., Leonard A., Lecloux G. A comparison of three calcium phosphate-based space fillers in sinus elevation: a study in rabbits. // The International journal of oral & maxillofacial implants.- 2012.- T. 28.- № 2.- C.393–402.

29. Moy P.K., Lundgren S., Holmes R.E. Maxillary sinus augmentation: histomorphometric analysis of graft materials for maxillary sinus floor augmentation // Journal of Oral and Maxillofacial Surgery.– 1993.– Vol.51.– P.857-862.

30. Nedir R., Nurdin N., Vazquez L. et al. Osteotome sinus floor elevation technique without grafting: a 5-year prospective study // Journal of clinical periodontology.– 2010.– Vol.37.– P.1023-1028.

31. Pejrone G., Lorenzetti M., Mozzati M. et al. Sinus floor augmentation with autogenous iliac bone block grafts: a histological and histomorphometrical report on the two-step surgical technique // International journal of oral and maxillofacial surgery.– 2002.– Vol.31.– P.383-388.

32. Piattelli M., Favero G.A., Scarano A. et al. Bone reactions to anorganic bovine bone (Bio-Oss) used in sinus augmentation procedures: a histologic long-term report of 20 cases in humans // The International journal of oral & maxillofacial implants.– 1998.– Vol.14.– P.835-840.

33. Sartori S., Silvestri M., Forni F. et al. Ten-year follow-up in a maxillary sinus augmentation using anorganic bovine bone (Bio-Oss). A case report with histomorphometric evaluation // Clinical Oral Implants Research.– 2003.– Vol.14.– P.369-372.

34. Schlegel A.K., Donath K. BIO-OSS--a resorbable bone substitute? // Journal of long-term effects of medical implants.– 1997.– Vol.8.– P.201-209.

35. Simunek A., Kopecka D., Somanathan R.V. et al. Deproteinized bovine bone versus beta-tricalcium phosphate in sinus augmentation surgery: a comparative histologic and histomorphometric study // The International journal of oral & maxillofacial implants.– 2007.– Vol.23.– P.935-942.

36. Stavropoulos A., Windisch P., Szendroi-Kiss D. et al. Clinical and Histologic Evaluation of Granular Beta-Tricalcium Phosphate for the Treatment of Human Intrabony Periodontal Defects: A Report on Five Cases // Journal of Periodontology.– 2009.– Vol.81.– P.325-334.

37. Suba Z., Takacs D., Matusovits D. et al. Maxillary sinus floor grafting with β-tricalcium phosphate in humans: density and microarchitecture of the newly formed bone // Clinical Oral Implants Research.– 2006.– Vol.17.– P.102-108.

38. Szabo G., Suba Z., Hrabak K. et al. Autogenous bone versus beta-tricalcium phosphate graft alone for bilateral sinus elevations (2-and 3-dimensional computed tomographic, histologic, and histomorphometric evaluations): preliminary results // The International journal of oral & maxillofacial implants.– 2000.– Vol.16.– P.681-692.

39. Tadjoedin E.S., De Lange G.L., Lyaruu D.M. et al. High concentrations of bioactive glass material (BioGran®) vs. autogenous bone for sinus floor elevation // Clinical oral implants research.– 2002.– Vol.13.– P.428-436.

40. Tatum Jr H. Maxillary and sinus implant reconstructions // Dental Clinics of North America.– 1986.– Vol.30.– P.207-229.

41. Valentini P., Abensur D.J. Maxillary sinus grafting with anorganic bovine bone: a clinical report of long-term results // The International journal of oral & maxillofacial implants.– 2002.– Vol.18.– P.556-560.

42. Wiltfang J., Schlegel K.A., Schultze-Mosgau S. et al. Sinus floor augmentation with βtricalciumphosphate (β-TCP): does platelet-rich plasma promote its osseous integration and degradation? // Clinical oral implants research.– 2003.– Vol.14.– P.213-218.

43. Xu H., Shimizu Y., Asai S. et al. Grafting of deproteinized bone particles inhibits bone resorption after maxillary sinus floor elevation // Clinical Oral Implants Research.– 2004.– Vol.15.– P.126-133.

44. Yildirim M., Spiekermann H., Biesterfeld S. et al. Maxillary sinus augmentation using xenogenic bone substitute material Bio-Oss® in combination with venous blood // Clinical Oral Implants Research.– 2000.– Vol.11.– P.217-229.

45. Yuan H., Groot K., Blitterswijk C.A. et al. Preparation of a resorbable osteoinductive tricalcium phosphate ceramic // European Cells & Materials.– 2008.– Vol.16.–

46. Zerbo I.R., Bronckers A.L.J.J., Lange G.d. et al. Localisation of osteogenic and osteoclastic cells in porous< i> β</i>-tricalcium phosphate particles used for human maxillary sinus floor elevation // Biomaterials.– 2005.– Vol.26.– P.1445-1451.

47. Zijderveld S.A., Zerbo I.R., Van Den Bergh J.P. et al. Maxillary sinus floor augmentation using a beta-tricalcium phosphate (Cerasorb) alone compared to autogenous bone grafts // The International journal of oral & maxillofacial implants.– 2004.– Vol.20.– P.432-440.