СОВРЕМЕННЫЕ ТЕХНОЛОГИИ ДЛЯ РАННЕЙ ДИАГНОСТИКИ КАРИЕСА

■ **А.С. Родионова**
к.м.н., ассистент кафедры стоматологии детского возраста Волгоградского государственного медицинского университета, член международной ассоциации стоматологов ORCA и Европейской ассоциации стоматологов EAPDH

Стремительное развитие новых технологий, в том числе в медицине, позволяет современному обществу уверенно шагать в 21 веке. Тем не менее, решение одной из самых главных проблем в стоматологии (кариес зубов) остается на прежнем уровне: традиционно кариес выявляют уже на стадии кариозной полости и проводят лечение путем препарирования и пломбирования. Доказано, что кариес зубов развивается на протяжении длительного времени и проходит ряд стадий до момента образования полости. Очень важным моментом является тот факт, что до образования кариозной полости возможно остановить прогрессирование кариозного поражения, а также обратить вспять его развитие. Кроме того, рядом с уже проведенными реставрациями также могут возникнуть новые кариозные поражения, что может негативно отразиться на удовлетворенности пациентом от проводимого лечения. В то же время, области подповерхностной деминерализации эмали можно успешно выявить с помощью современных методов ранней диагностики и добиться реминерализации начального кариеса. Таким образом, кариозный процесс можно контролировать и предотвращать появление кариозной полости.

Традиционно клиницисты во всем мире используют критерии, принятые Всемирной организацией здравоохранения (ВОЗ) для выявления и диагностики кариеса зубов (КПУ зубов/поверхностей). Но данные критерии имеют значительный недостаток: не выявляют очаговую деминерализацию в виде белых или пигментированных очагов на поверхности твердых тканей зубов. Современный подход к диагностике кариеса требует применения новых диагностических критериев, которые позволят выявлять не только кариозные полости с разрушением твердых тканей зубов (“cavitated lesions”), но и диагностировать деминерализацию твердых тканей до образования кариозной полости (“non-cavitated lesions”). Такими возможностями обладает Международная система выявления и оценки кариеса зубов ICDAS-II. Она позволяет провести исчерпывающий визуальный анализ всех поверхностей зубов и зарегистрировать не только наличие коронок, реставраций, герметиков на поверхности зубов, но и очагов деминерализации твердых тканей на самых ранних стациях.

Наряду со всем известными визуальными и инструментальными методами диагностики кариеса, существуют диагностические аппараты, позволяющие выявить не только наличие деминерализации твердых тканей, но и диагностировать стадию и активность кариозного процесса. Самым доступным методом аппаратной диагностики кариеса является рентгенологический метод (Рис.1), который позволяет выявить скрытые и вторичные кариозные полости, однако обладает рядом недостатков: негативное влияние рентгеновского излучения, сложность диагностики глубины поражения и невозможность выявления очаговой деминерализации. Все это отражает низкую надежность и диагностическую ценность данного метода.

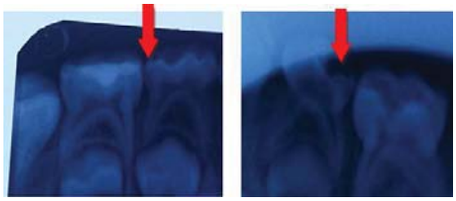

Рисунок 1. Рентгенологический метод исследования

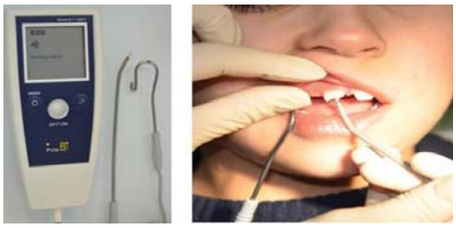

Рисунок 2. Диагностика кариеса методом ЭОД

Метод электроодонтодиагностики (ЭОД) позволяет определить порог чувствительности пульпы к электрическому току. Этот метод основан на раздражении пульпы зуба электрическим током и определении минимальной силы тока, которая вызывает первое (слабое) болевое ощущение. Таким образом, достигается диагностика кариеса и его осложнения. Недостатками метода являются: невозможность выявления топографии, глубины и активности кариозного поражения, сложность интерпретации значений аппарата, отсутствие визуального контроля.

Метод, основанный на воздействии лазерного излучения (аппарат DiagnoDent, KaVo) фиксирует изменение структуры зуба в процессе деминерализации. Лазерный диод аппарата выпускает импульсные световые волны определенной длины (655 нм) на поверхность зуба, которые отражаются прибором и преобразуются в цифровые значения и акустический сигнал (Рис.3). Метод прост в использовании, доступен, не обладает негативным радиационным или рентгеновским излучением, позволяет выявить кариозные полости, в том числе в пределах эмали зуба, скрытый кариес, вторичный кариес и дает воз-

Рисунок 3. Аппарат DiagnoDent, KaVo.
Источник www.kavo.com

можность продемонстрировать пациенту тяжесть кариозного процесса благодаря звуковой и цифровой индикации. Однако данный метод рекомендован только для диагностики гладких поверхностей зуба и окклюзионной поверхности (область ямок и фиссур) и не подходит для диагностики контактных поверхностей зубов, что резко снижает область его применения.

Метод выявления кариеса на основе цифрового трансиллюминационого оптоволоконного свечения (DiagnoCam, KaVo), позволяет визуализировать начальные кариозные поражения, вторичный кариес, апроксимальный кариес, трещины на поверхности эмали зуба на экране монитора в режиме реального времени (Рис.4). Результаты исследования с помощью программного обеспечения выводятся на монитор компьютера и позволяют наглядно продемонстрировать пациенту локализацию, область и степень тяжести кариозного поражения. Однако изображение фиксируется в черно-белых тонах и не позволяет выявить поддесневой кариес.

Метод светового излучения, представленный аппаратом количественной светоиндуцированной флюоресцен-

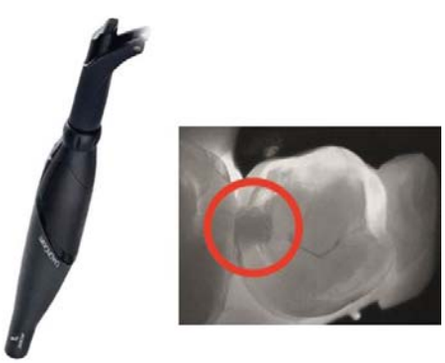

Рисунок 4. Аппарат DiagnoCam, KaVo.
Источник www.kavo.com



Рисунок 5. Диагностика кариеса аппаратом QLF. Источник http://www.inspektor.nl/dental/qlfmain.htm

ции (Quantitative Light-induced Fluorescence, QLF) основан на использовании естественной способности твердых тканей зубов флюоресцировать, которая снижается при деминерализации (Рис. 5). Аппарат позволяет диагностировать кариозные поражения на самых ранних стадиях за счет потери флюоресценции в областях деминерализации и выявить локализацию, площадь, глубину и тяжесть кариозного процесса, а также наличие зубного налета. Метод позволяет получить цветное изображение, которое в режиме реального времени выводится на экран монитора и наглядно демонстрирует пациенту состояние полости рта. Кроме того, с помощью программного обеспечения можно рассчитать площадь поражения, степень деминерализации и глубину, что позволяет наглядно с течением времени оценивать успех проводимой реминерализации.

Таким образом, работа с новейшими диагностическими аппаратами позволит практикующему врачу изменить принципиальный подход к лечению кариеса без препарирования и пломбирования с сохранением собственных твердых тканей зуба. Современные технологии, несомненно, дают большие возможности для выявления и оценки кариозных поражений на самых ранних стадиях и позволяют провести своевременное лечение с использованием неинвазивных методик лечения кариеса.

СПИСОК ЛИТЕРАТУРЫ

1. Allen E Minimal intervention dentistry and older patients. Part 1: Risk assessment and caries prevention./ Allen E, da Mata C, McKenna G, Burke F.//Dent Update. 2014, Vol.41, №5, P. 406-408

2. Amaechi BT Evaluation of fluorescence imaging with reflectance enhancement technology for early caries detection./ Amaechi BT, Ramalingam K.//Am J Dent. 2014, Vol.27, №2, P.111-116.

3. Ari T The Performance of ICDAS-II using low-powered magnification with light-emitting diode headlight and alternating current impedance spectroscopy device for detection of occlusal caries on primary molars / Ari T, Ari N.// ISRN Dent. 2013, Vol.14

4. Bennett T. Emerging technologies for diagnosis of dental caries: The road so far / Bennett T, Amaechi// Journal of applied physics 2009, P.105

5. Iain A. Pretty Caries detection and diagnosis: Novel technologies/ Journal of dentistry 2006, №34, P.727-739

6. Mackenzie L,The minimally invasive management of early occlusal caries: a practical guide/ Mackenzie L, Banerjee A. //Prim Dent J. 2014, Vol. 3, №2, P.34-41.

7. Sinanoglu A. Diagnosis of occlusal caries using laser fluorescence versus conventional methods in permanent posterior teeth: a clinical study./ Sinanoglu A, Ozturk E, Ozel E.// Photomed Laser Surg. 2014, Vol. 32, №3, P.130-137.

8. Zandon AF Diagnostic tools for early caries detection. /Zandon AF, Zero DT.//J Am Dent Assoc. 2006 Vol.137, №12, P.1675-1684