ТРАНСПЛАНТАЦИЯ МЯГКИХ ТКАНЕЙ

АЛЬТЕРНАТИВНЫЙ ВАРИАНТ ДОСТИЖЕНИЯ МАКСИМАЛЬНОГО ЭСТЕТИЧЕСКОГО ЭФФЕКТА И ЗДОРОВЬЯ ТКАНЕЙ ПАРОДОНТА ПО СРАВНЕНИЮ С КОМПОЗИТНОЙ РЕСТАВРАЦИЕЙ КЛАССА V

Д-р Джордан Бендер

получил степень доктора стоматологических наук и магистра наук в области пародонтологии в Университете Торонто. По совместительству является преподавателем и научным руководителем Отделения пародонтологии Университета Торонто, работает пародонтологом в больнице Mt. SinaiHospital. Член Королевского колледжа стоматологов Канады и член Американской академии пародонтологии. Ведет частную практику, занимается исключительно пародотнологией и имплантационной хирургией в Онтарио.

В связи со старением поколения, рожденного во время демографического взрыва, стоматологи стали чаще сталкиваться с необходимостью лечения рецессии десны, афракции эмали, гиперчувствительности зубов и корневого кариеса. Существует множество клинических возможностей решения этих проблем, самые распространенные – адгезивная реставрация корней зубов. Однако эта процедура трудоемка, а результатов в долгосрочной перспективе, как правило, не дает из-за сложности обеспечения ретенции реставрационных материалов и низкой адгезии. К сожалению, последствиями большинства таких реставраций являются рецидивный кариес и окончательное разрушение зуба.

Современные методы наращивания десны менее инвазивные и обычно представляют собой лучшее решение для лечения неглубоких дефектов корня. Прежде чем приступить к протезированию, которое может оказаться более деструктивным, менее эстетичным и носить временный характер, врачу необходимо определить, не будет ли более целесообразной проведение трансплантации десны.

Рецессию десны определяют как потерю мягких тканей / патологию слизистой оболочки и десны в области одного-двух зубов, наблюдающуюся у 50–80% населения. Распространенность рецессии десны возрастает пропорционально возрасту, заболевание поражает людей как с высокими, так и низкими требованиями к гигиене полости рта [1,2]. Травматическая чистка зубов/абразия и неправильное положение зубов – вот наиболее распространенные причины рецессии десневой ткани. Другие этиологические факторы включают в себя перелом альвеолярного отростка, аномальное расположение уздечки губ или языка, пародонтит, подвижность элементов ортодонтических конструкций, а также причины ятрогенного характера, связанные с проведением реконструктивного пародонтологического лечения [2,3]. Утверждение, что правильное прилегание десны к зубам является необходимым фактором для сохранения здоровья тканей пародонта, до сих пор считается спорным, к тому же рецессия десны в области передних зубов представляет собой эстетическую проблему для врача и пациента в равной мере [4,5,6,7,8].

Рецессия десны и оголение корня могут вызывать гиперчувствительность зубов, затрудняя удаление зубного камня. Кроме того, неравномерное прилегание десны к зубам может усложнять для пациента процесс их чистки, что в результате приводит к образованию зубного камня и, наконец, развитию корневого кариеса (Рис. 1). Слой цемента очень тонкий, в области линии эмалево-цементной границы его ширина всего 50–100 микрон (приблизительно, толщина этой страницы) [9]. При травматической чистке зубов можно легко соскоблить тонкий слой цемента и обнажить находящийся под ним дентин. Вследствие трубчатой структуры дентина усиливается его проницаемость, что может ускорить развитие кариозного процесса и вызвать потемнение зуба (Рис. 2) [10].

Для того, чтобы скрыть потемневшие корни зубов, уменьшить их чувствительность и вылечить корневой кариес, часто применяют композитную реставрацию класса V. Несмотря на наличие прямого доступа к оголившимся корням, необходимо затратить значительные усилия для получения эстетического результата и стабилизации десневого края при установке композитной реставрации класса V. Однако, впоследствии могут возникнуть такие осложнения, как гиперчувствительность, потемнение края реставрации, потеря цемента корня зуба и ухудшение полимеризации, которые могут привести к рецидивному кариесу. Кроме того, для усиления ретенции материала некоторые стоматологи делают

углубления в корне зуба, удаляя здоровую структуру. Глубокое препарирование может вызвать воспаление нерва, что повлечет за собой необходимость эндодонтического лечения [11,12,13]. При установке краев композитной реставрации под десну незначительной толщины (< 2,0 мм), количество клинических случаев воспаления десны заметно возрастает по сравнению со случаями, где толщина десны больше (≥ 2,0 мм) [14].

По причине возникающих осложнений приходится несколько раз повторно устанавливать реставрацию в области обнаженной поверхности корня в течение жизни пациента. В результате удаляется все большее количество структуры зуба и снова возникает воспаление дентогенгивального комплекса. Затем рецессия десны снова начинает прогрессировать, еще больше обнажая поверхность корня зуба, усиливая его чувствительность и повышая риск возникновения корневого кариеса. Длина клинической коронки становится все больше, и, таким образом, образуется заколдованный круг из реставраций, сопровождаемых рецессией десны ятрогенного характера.

Альтернативным вариантом является трансплантация субэпителиальной соединительной ткани. Несмотря на то, что речь идет о значительном хирургическом вмешательстве, его долгосрочные результаты делают эту операцию менее инвазивным решением для лечения корневого кариеса и кариозных полостей V класса. Данный метод закрытия обнаженной поверхности корня уменьшает его чувствительность и предотвращает дальнейшую убыль десневой ткани. Классификация рецессии десны также играет огромную роль в получении прогнозируемого и эстетически приемлемого результата. Наиболее распространенной является классификации рецессии десны, введенная Миллером (Miller) [15]:

Класс I по Миллеру: рецессия в пределах свободной десны. Отсутствует потеря костной ткани в межзубных промежутках, возможно 100%-ное закрытие корня (Рис. 3–5).

Класс II по Миллеру: рецессия в пределах прикрепленной десны. Отсутствует потеря костной ткани в межзубных промежутках, возможно 100%-ное закрытие корня (Рис. 6–8).

Рис. 1. Пример рецессии класса II по Миллеру (Miller). Обратите внимание на скопление зубного налета и воспаление десны в области 31-го зуба

Рис. 2. Пример рецессии класса I по Миллеру с эстетической проблемой, и связанной с заметным потемнением зуба

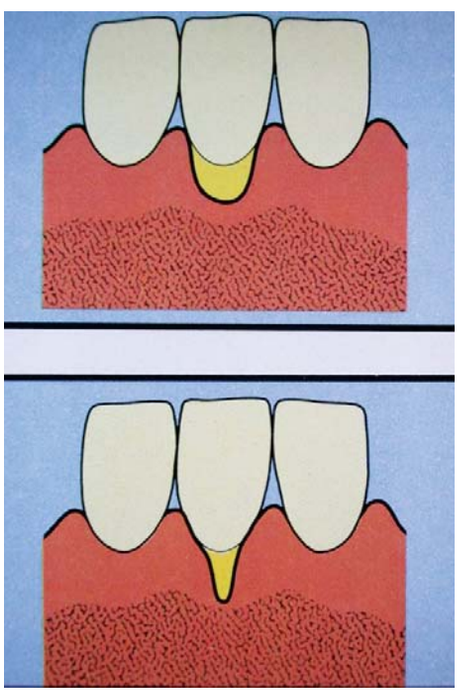

Рис. 3. Схематичное изображение рецессии десны класса I по Миллеру. Отсутствует потеря ткани в межзубных промежутках. Ширина дефекта незначительна, поэтому возможно 100%-ное закрытие корня

Класс III по Миллеру: рецессия сочетается с поражением апроксимальных поверхностей. Потеря костной и десневой тканей в межзубных промежутках, неправильное положение зуба мешает 100%-ному закрытию корня, возможно только его частичное закрытие (Рис. 9 и 10).

Рис. 4. Рецессия десны класса I по Миллеру, исходная ситуация

Рис. 5. Результат лечения, 100%-ное закрытие корня при рецессии десны класса I по Миллеру

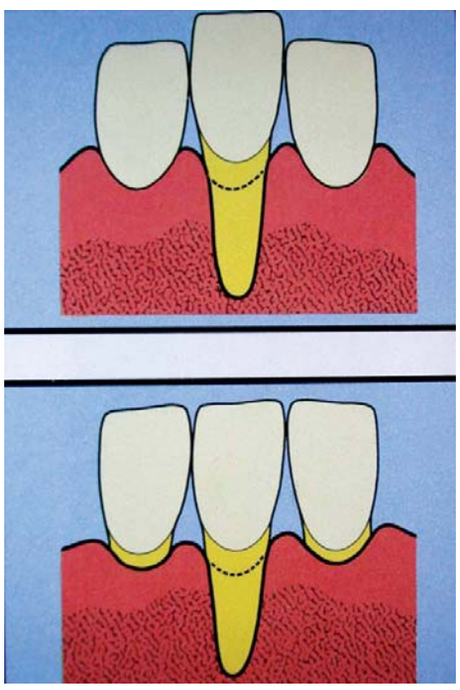

Рис. 6. Схематичное изображение рецессии десны класса II по Миллеру. Отсутствует потеря костной ткани в межзубных промежутках, возможно 100%-ное закрытие корня

Класс IV по Миллеру: рецессия сочетается с поражением апроксимальных поверхностей. Потеря костной и десневой тканей в межзубных промежутках, неправильное положение зуба не позволяют провести даже частичное закрытие корня (Рис. 11 и 12).

Рис. 7. Значительная рецессия десны класса II по Миллеру, исходная ситуация

Рис. 8. Результат лечения, 100%-ное закрытие корня

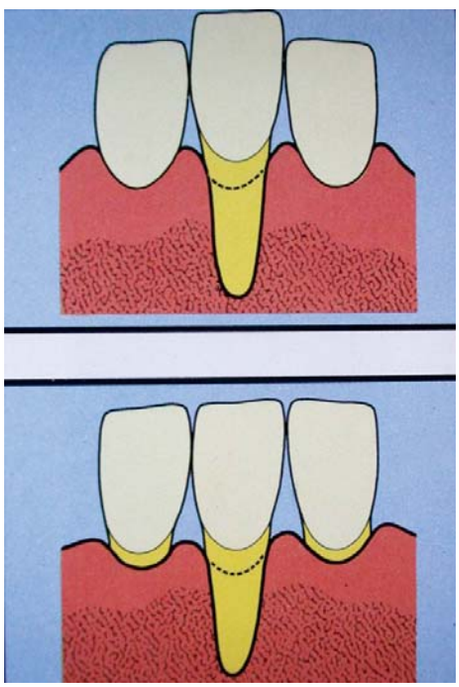

Рис. 9. Схематичное изображение рецессиидесны класса III по Миллеру. Потеря костной ткани в межзубных промежутках, невозможно 100%-ное закрытие корня [14]

Рис. 10. Клинический вид рецессии десны класса III по Миллеру [14]

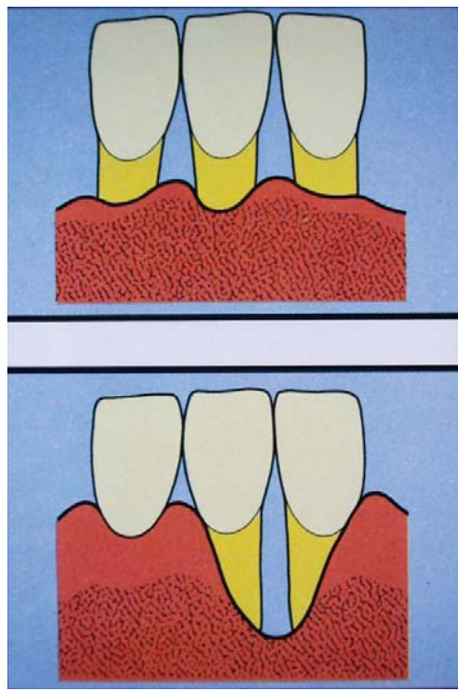

Рис. 11. Схематичное изображение рецессии десны класса IV по Миллеру. Рецессия сочетается с поражением апроксимальных поверхностей. Потеря костной и десневой тканей в межзубных промежутках, неправильное положение зуба не позволяют провести даже частичное закрытие корня

Рис. 12. Клинический вид рецессии десны класса IV по Миллеру [14]

Решающее значение для успешного закрытия корня имеет наличие костной и десневой ткани в межзубных промежутках, поскольку эти области служат для создания опоры для трансплантата в период заживления [3].

ТРАНСПЛАНТАЦИЯ СУБЭПИТЕЛИАЛЬНОЙ СОЕДИНИТЕЛЬНОЙ ТКАНИ: КЛИНИЧЕСКИЙ СЛУЧАЙ

Наиболее предсказуемым методом увеличения толщины прилегающей десны и 100%-ного закрытия корня при рецессии десны класса I и II по Миллеру является трансплантация субэпителиальной соединительной ткани (CTG) [3]. Трансплантат соединительной ткани предпочтителен по сравнению со свободным десневым трансплантатом ввиду его эстетичности, и применению мало инвазивного и менее болезненного метода забора трансплантата в области неба (Рис. 13 и 14). При использовании других методов получения трансплантата необходимо проведение более сложных манипуляций.

На рис.15 и 16 изображен изначальный клинический вид студента университета, пришедшего к стоматологу с жалобой на рецессию десны в области 13-го зуба. Зуб внешне стал очень похож на клык и реагировал на тепло, холод и кислую пищу. В данном клиническом случае наблюдалась рецессия десны размером 3 мм, глубина десневой бороздки при зондировании оказалась в пределах нормы. После проведения местной анестезии и предоперационного полоскания 0,12%-ным глюконатом хлоргексидина, с поверхности корня удалили зубной налет. Далее осторожно отслаиваем слизистонадкостничный лоскут. Делаем послабляющие налрезы для ослабления натяжения и коронального смещения лоскута (Рис. 17 и 18). Соединительнотканный трансплантат располагают с правой стороны,и фиксируют материалом Кетгут 4-0 (Рис. 19).

Трансплантат закрывают лоскутом и зашивают материалом Кетгут 5-0 (Рис. 20). Лоскут фиксируют в нужном положении при помощи шовного материала Vicryl 5-0. Для уменьшения подвижности трансплантата также применяется Гистоакрил (Histoacryl) (Рис. 21).

Для устранения послеоперационной боли вводили препарат Mortin 600 мг каждые 6 часов. Пациенту прописали полоскание ротовой полости каждые 12 часов 0,12%-ным раствором глюконата хлоргексидина в течение 2 недель, также рекомендовалось свести к минимуму движения верхней губой, чтобы не препятствовать заживлению трансплантата.

Процесс заживления донорской и реципиентной областей прошел без осложнений.

Как показано на рис. 22, результатом лечения может быть 100%-ное закрытие корня с созданием естественного десневого контура.

Рис. 13. Область забора свободного десневого трансплантата. Наложены швы для коррекции нарушения гомеостаза, заживление раны путем вторичного натяжения

Рис. 14. Область забора соединительного трансплантата. Обратите внимание на послабляющие надрезы, рана заживает путем первичного натяжения. При этом методе получения трансплантата пациент испытывает меньший послеоперационный дискомфорт, чем в случае забора свободного десневого трансплантата

Рис. 15. Исходный вид рецессии десны класса I по Миллеру в области 13 зуба. Зуб реагировал на тепло, холод и кислую пищу. Обратите внимание на темно-желтый цвет обнаженной поверхности корня

Рис. 16. Дооперационный клинический вид: В области 23 зуба обнаружили похожий дефект, который и был также закрыт при помощи соединительного трансплантата, получив отличный результат

Рис. 17. Отслаивание лоскута

Рис. 18. При отслаивании лоскута делают послабляющий разрез длиной 10 мм для облегчения коронального смещения лоскута и размещения соединительнотканного трансплантата

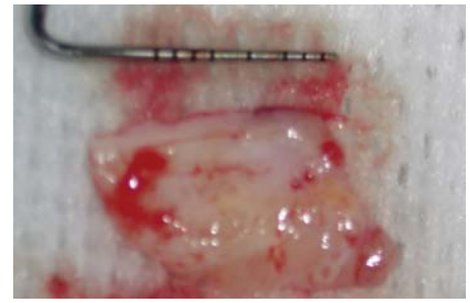

Рис. 19. Соединительнотканный трансплантат

Рис. 20. Фиксация трансплантата в области обнаженной поверхности корня

Рис. 21. Клинический вид зуба после проведения хирургического вмешательства

Рис. 22. Окончательный вид 13 зуба после проведения трансплантации соединительнотканного лоскута. Обратите внимание на цвет и контур десневой ткани, а также 100%-ное закрытие корня. Чувствительность корня была полностью устранена

Трансплантат полностью прилегает к поверхности корня, глубина десневой бороздки при зондировании составила 2 мм. В течение года проводили периодические контрольные осмотры пациента, показавшие полное устранение чувствительности к теплу, холоду и кислой пище.

В случае установки композитной реставрации класса V, возможно, чувствительность также была бы устранена, однако нельзя было бы решить проблему внешнего вида зуба, напоминавшего "клык". Кроме того, при помощи метода трансплантации соединительной ткани удалось увеличить толщину прилегающей к зубу десны, что способствует снижению риска повторного возникновения рецессии десны в будущем. Соединительнотканные трансплантаты, по нашему мнению, представляют собой лучшее терапевтическое решение, чем композитные реставрации в клинических случаях обнажения поверхности корня и наличия неглубокого корневого кариеса, поскольку гарантируют эстетически удовлетворительный результат и восстанавливают анатомию мягких тканей. Ключевыми элементами успеха являются точное определение класса рецессии и применение атравматического хирургического метода.

Автор выражает благодарность госпоже Мире Сиркис (MiraSirkis) за помощь при подготовке настоящей статьи.

Список литературы находится в редакции.