УСТАНОВКА РЕСТАВРАЦИИ С ОПОРОЙ НА ДВА ИМПЛАНТАТА НОВЫЕ ПРАВИЛА ДЕНТАЛЬНОЙ ИМПЛАНТАЦИИ В ОБЛАСТИ ЖЕВАТЕЛЬНЫХ ЗУБОВ

■ **Д-р Себастиан Саба,**

является стоматологом-протезистом. Закончил стоматологический колледж им. Голдмана Университета Бостона. Автор многочисленных публикаций по имплантологии, занимается практикой в сфере дентальной имплантологии и протезирования.

Наиболее частым вариантом протезирования отсутствующего моляра является установка металлокерамического мостовидного протеза, состоящего из трех элементов. Данный метод используется в консервативной стоматологии уже много лет. С появлением дентальных имплантатов эти правила поменялись. Имплантаты стали широко применяться для замены отсутствующих зубов. При проведении имплантации во фронтальной области имплантаты устанавливают на участке каждого отсутствующего зуба. Данный критерий применяется и при установке имплантатов в области жевательных зубов. Использование имплантата обычного диаметра для замены отдельного моляра довольно проблематично. Часто происходит перелом имплантата, абатмента или ослабление фиксирующего винта; в последнее время в литературных источниках все больше появляется отчетов с описаниями осложнений, связанных с остеоинтеграцией, и потерей костной ткани.

ВВЕДЕНИЕ

Причины возникновения осложнений связывают с окклюзионной перегрузкой, отсутствием стабильности имплантата. Производители имплантатов пытаются решить эту дилемму путем изготовления имплантатов большего диаметра. Возможно, имплантат с большим диаметром позволил бы создать более широкую платформу для воздействия окклюзионной нагрузки, однако большая ее часть в области жевательных зубов все же воздействует на боковые стороны. Установка реставрации с опорой на один имплантат, пусть и большего диаметра, приводит к тем же проблемам отсутствия стабильности, как и имплантата обычного диаметра.

Для установки имплантата большого диаметра необходим альвеолярный гребень достаточной толщины. Однако после удаления жевательных зубов и заживления постэкстракционных лунок альвеолярный гребень обычно становится уже и острее, ограничивая, таким образом, использование имплантатов большого диаметра.

На примере следующего клинического случая рассмотрим установку реставрации с опорой на два имплантата в области моляра для преодоления биомеханических ограничений, возникающих при замене единичного жевательного зуба.

– Большой беззубый участок, который ранее занимал 46-й моляр.

– Приблизительная толщина гребня: 10–12 мм.

Молодой пациент, недавно прошедший ортопедическое лечение, обратился с просьбой установки реставрации в области отсутствующего 46-го моляра. Пациент согласился на установку конструкции с опорой на имплантат. После измерения длины беззубого участка была рекомендована установка двух имплантатов обычного диаметра вместо одного широкого для создания опоры для ортопедической коронки.

Установка реставрации с опорой на два имплантата позволила бы обеспечить ее стабильность и смоделировать идеальный контур мягких тканей вокруг имплантатов.

Изготовили диагностическую восковую модель будущей реставрации. На основе восковой модели изготовили хирургический шаблон для проведения имплантации и точного позиционирования имплантатов. Реставрация с опорой на два имплантата в области моляра облегчает гигиену и обеспечивает лучший эстетический результат.

Мягкие ткани полностью восстановились, благодаря остеоинтеграции установленных имплантатов и их стабильности.

Рис. 1. Исходная ситуация

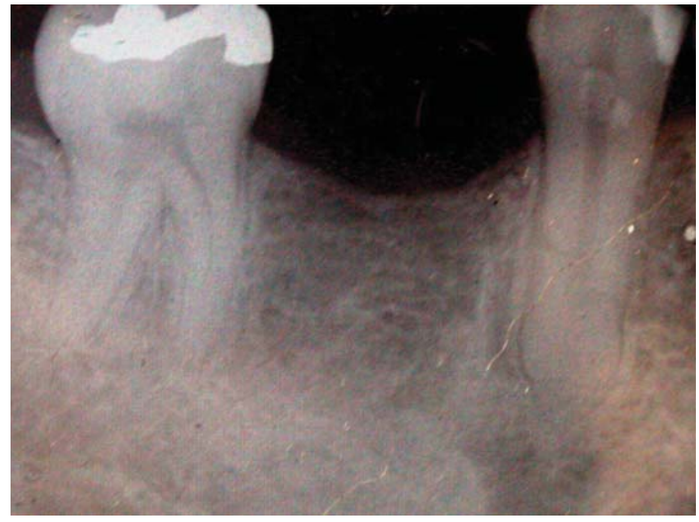

Рис. 2. Исходная рентгенограмма

Рис. 3 и 4. Хирургический шаблон

Как мы видим по установленным аналогам абатментов на модели, оба имплантата слегка смещены в вестибулярно-язычном направлении, что позволяет улучшить гигиену и ретенцию будущей ортопедической конструкции.

Металлический каркас отливают в виде единой структуры, точность слепка проверяется при помощи оценки пассивной окклюзии. Изначально каркас проектируют для 2 металлокерамических коронок, представляющих шинированные премоляры. Зубной техник по ошибке изготовил одну реставрацию в виде большого моляра. Впоследствии ортопедическую конструкцию изменили на изначально спроектированный вариант в виде двух премоляров.

Рентгенографический контроль необходим для того, чтобы убедиться в пассивности посадки каркаса. Структуру примеряют в полости рта, фиксируя всего на один винт, чтобы поддерживать ее в нужном положении.

Рис. 5. Идеальный контур мягких тканей

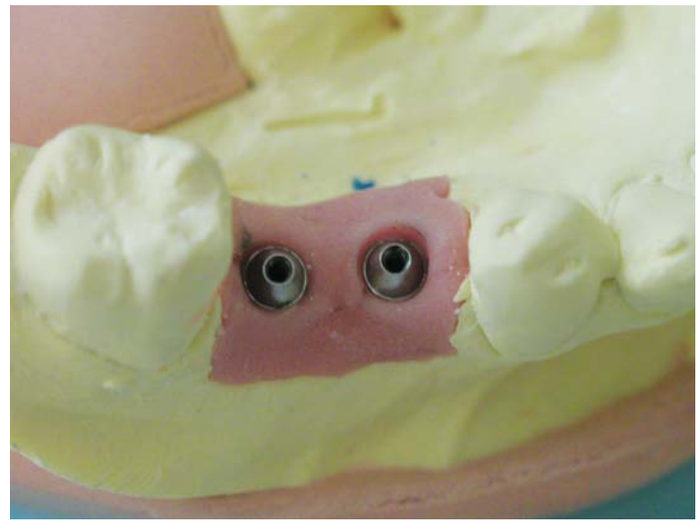

Рис. 6 и 7. Установленные абатменты: на диагностической модели и в полости рта

Рис. 8 и 9. Металлический каркас

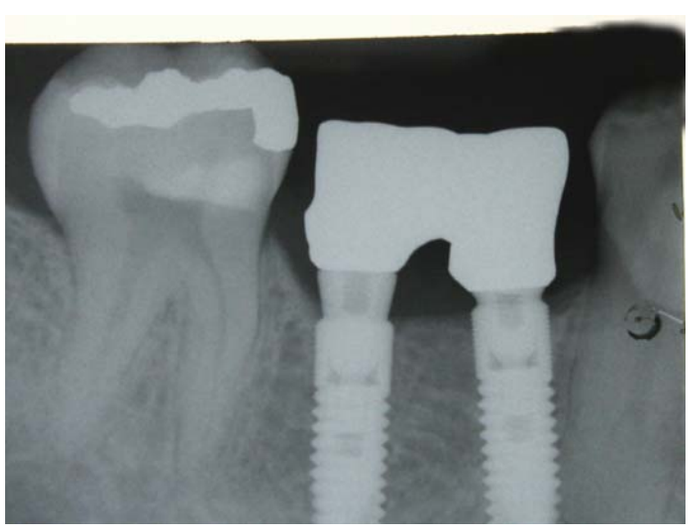

Рис. 10. Проверка пассивной посадки

Делают рентгенограмму, затем удаляют этот винт и устанавливают винт в области второго имплантата, делается новый рентгеновский снимок. Если обе рентгенограммы подтверждают наличие пассивной посадки, значит, каркас готов к нанесению керамики.

Ключевым аспектом установки реставрации с опорой на два имплантата является создание окна, доступа между двумя имплантатами для облегчения гигиенических манипуляций.

ЗАКЛЮЧЕНИЕ

Установка реставрации с опорой на два имплантата в области моляра является надежной альтернативой привычным правилам, предусматривающим установку имплантата для каждого отсутствующего зуба. Такое решение позволяет получить лучшее распределение нагрузки, отсутствие ротации, благодаря неподвижному каркасу, а также обеспечить простой доступ для осуществления гигиены. Кроме того, подобная реставрация гарантирует лучший эстетический результат.

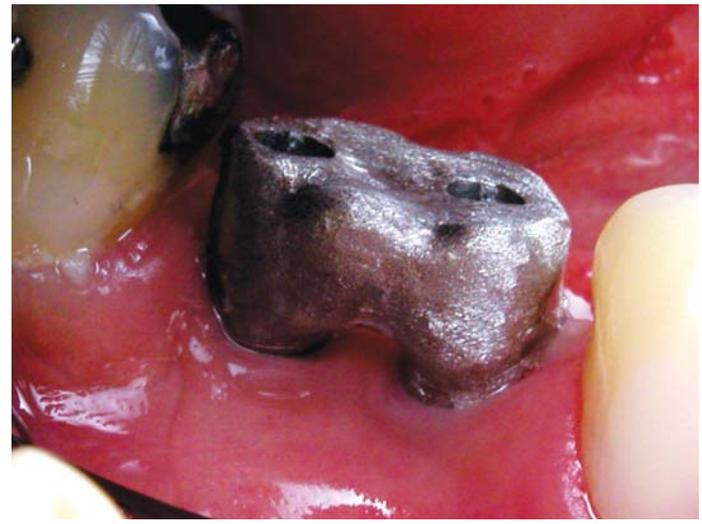

Рис. 11 и 12. Окно для чистки

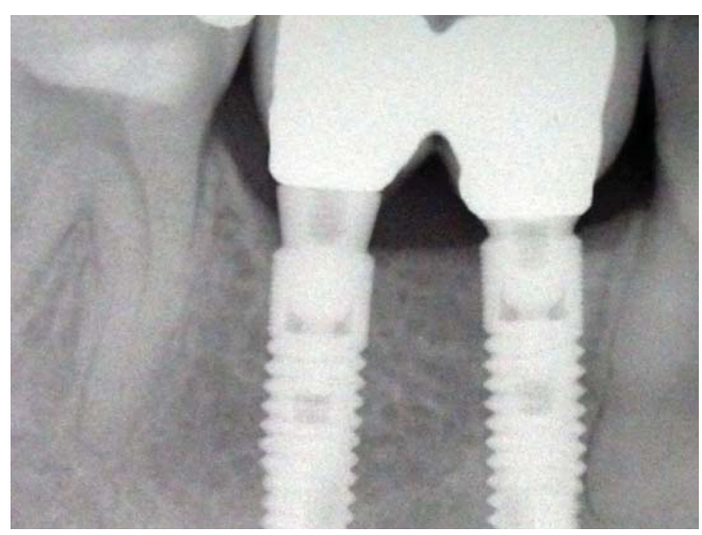

Рис. 13–16. Окончательная реставрация с опорой на два имплантата в области моляра