УЗКИЕ ИМПЛАНТАТЫ КЛИНИЧЕСКИЙ СЛУЧАЙ, ДЕМОНСТРИРУЮЩИЙ ПРИМЕНЕНИЕ УЗКИХ ИМПЛАНТАТОВ

■ Доктор Б. Рецкин

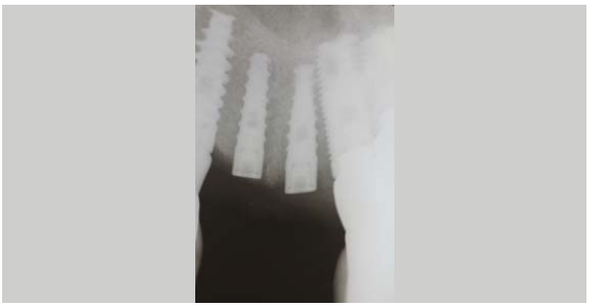

Рисунок 1: КТ

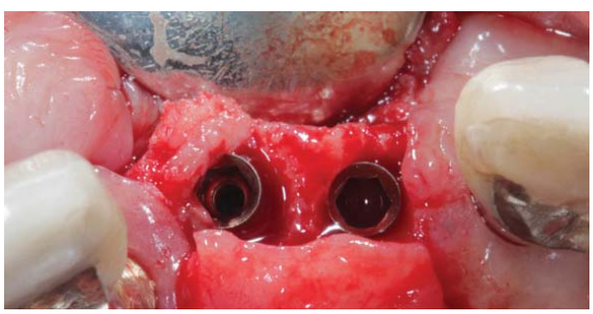

Рисунок 2: Расстояние между зубами 13 и 21 - 13 мм

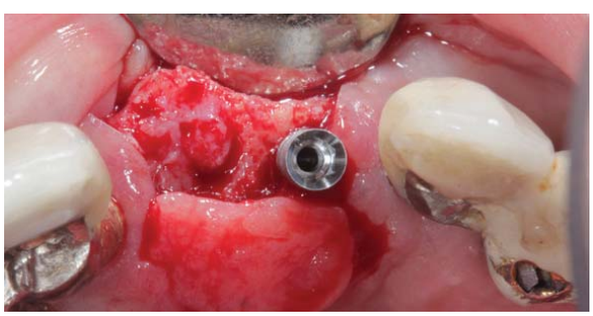

Рисунок 3: Толщина альвеолярного отростка 5,5 мм

Рисунок 4: Имплантаты I5 диаметром 3 мм и длиной 10 мм, фирмы AB Dental Devices Ltd.

При планировании имплантации зубов в каждом отдельном случае необходимо учитывать физические ограничения. Например, в случаях, при которых ограничено горизонтальное пространство между зубами или корни располагаются близко друг к другу, или при наличии узкого альвеолярного отростка. Использование узких имплантатов позволяет избежать необходимости в аугментации отростка или ортодонтическом перемещении зубов. Кроме того, в случаях, когда зуб отсутствует, а пространство между зубами является небольшим, узкие имплантаты могут быть единственным вариантом.

Женщина 75 лет, со стабильным общим состоянием здоровья, просит восстановить зубы 11 и 12 (рисунок 1). Пространство между зубами 13 и 21 составляет 13 мм (рисунок 2) и толщина отростка составляет 5,5 мм (рисунок 3). Пациентка установила имплантаты, что привело к удовлетворительному эстетическому результату, который длится уже много лет.

Возможности для реабилитации, как было обсуждено с доктором Наоми Решеф (стоматолог-специалист по реабилитации), включали:

– Частичное удаление существующих протезов и установка частично несъемных протезов, чтобы устранить промежуток между зубами 11 и 12.

– Аугментация альвеолярного отростка и установка одного имплантата на месте зубов 11 или 12, и установка частично несъемного протеза на имплантате с телом мостовидного протеза.

– 2 узких имплантата диаметром 3 мм.

Был выбран последний вариант, что дало стабильное протезирование и было предотвращено вращение. Расстояние между новыми и существующими имплантатами колебалось от 2,5 до 3 мм. Были выбраны имплантаты I5 с диаметром 3 мм и длиной 10 мм фирмы A.B. Dental Devices Ltd. (рисунок 4). Зубодесневой сосочек от соседних имплантатов поддерживался (рисунок 5). Клиническое и рентгенологическое исследования показывают правильное размещение имплантатов (рисунок 6-7).

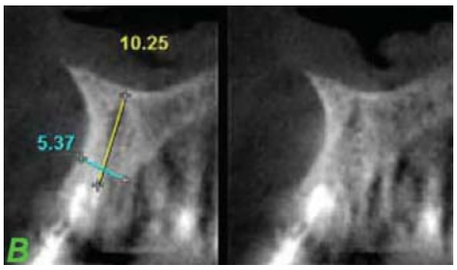

Рисунок 5: Зубодесневой сосочек от соседних имплантатов поддерживался

Рисунок 6: Клиническое изображение имплантатов

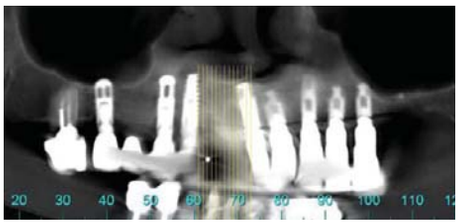
Рисунок 7: Рентгеновское изображение имплантатов

По вопросам приобретения продукции компании AB Dental обращайтесь к дилеру в Вашем регионе:

- *Рокада Мед, г. Казань, ул. Петербургская, 26, тел. (843) 570-68-86 mail@med1.rocadamed.ru www.rocadamed.ru*
- *Группа предприятий Кристалл-Стома, 400087, г. Волгоград, ул. Невская,4а; тел. +7 (8442) 33-93-25/35, факс: (8442)33-89-94, www.kristal-stoma.ru*
- *ООО "Исра-Дент", 107553, г. Москва, Окружной проезд, д.8, стр.1; тел. 8 (499) 963-50-92, isradent7@gmail.com*
- *ООО "АБД Имплант Сервис", 426008 г.Ижевск, ул. Пушкинская, д.268; тел. +7(3412)313-014, izhdent@mail.ru*
- *Группа компаний "Денталь", 410001 г.Саратов, ул. Астраханская, д.43; тел. 8(8452) 75-30-36, 75-30-06, 75-30-02, 744-028, 98-87-04, dental2009@bk.ru*
- *ООО "МедСтомТорг", 185005 Республика Карелия, г. Петрозаводск, наб.Гюллинга, д.11; тел. +7 (8142) 57-58-80, +7 (8142) 57-74-34, www.medstomtorg.ru*
- *ООО «Альфа Система», 394042 г.Воронеж, ул. Димитрова, д.47; тел. 394042 osp1@zdravgorod.ru / www.eapteka.zdravgorod.ru*

дентима КРАСНОДАР

27-29 мая 2015
Россия, г. Краснодар, ул. Зиповская, 5

15-я Стоматологическая выставка

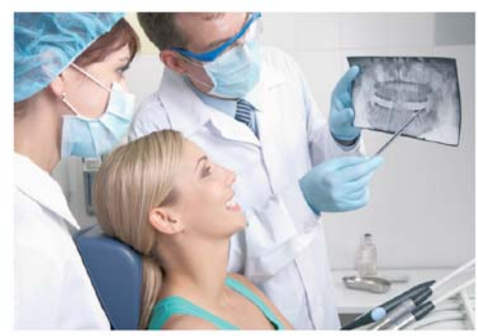

ОСНОВНЫЕ РАЗДЕЛЫ ВЫСТАВКИ
- СТОМАТОЛОГИЧЕСКАЯ ПРАКТИКА
- ЗУБОТЕХНИЧЕСКАЯ ЛАБОРАТОРИЯ
- ИНФЕКЦИОННЫЙ КОНТРОЛЬ И ОБСЛУЖИВАНИЕ
- УСЛУГИ

Научная программа выставки:
- 5-я Специализированная конференция «Наука и практика в стоматологии»
- 10-я Международная конференция зубных техников

Организатор выставки ITE КРАСНОДАРЭКСПО

По вопросам участия обращайтесь в дирекцию выставки:
компания «КраснодарЭКСПО» (в составе группы компании ITE)
+7 (861) 200-12-40, 200-12-51
dentima@krasnodarexpo.ru

www.dentima.su