

ГИСТОЛОГИЧЕСКИЕ РЕЗУЛЬТАТЫ ЗАПОЛНЕНИЯ ЛУНОК БИОМАТЕРИАЛОМ ТРИКАФОР ПОСЛЕ УДАЛЕНИЯ ЗУБА

■ А.Н. Гурин,

ФГБУ ЦНИИСиЧЛХ» Минздрава России

■ В.С. Комлев,

ГБУ ВПО Первый МГМУ им. Сеченова Минздрава России
ФГБУ науки ИМЕТ им. А.А. Байкова Российской академии наук

После удаления зуба без отслаивания лоскута заполнение лунки биоматериалом рекомендуется в качестве подготовительной операции перед протезированием, направленной на сохранение объема лунки зуба. Успешно свести к минимуму потерю ширины кости в вестибуло-оральном направлении позволяют биоматериалы синтетического происхождения. Для обеспечения благоприятных биологических результатов рекомендуется до установки импланта выдержать период заживления не менее, чем 3 месяца.

Удаление зуба инициирует серию восстановительных процессов как в твердых тканях (альвеолярная кость), так и в мягких (периодонтальная связка, десна). Цепь биологических событий, происходящих в ходе заживления постэкстракционной лунки, приводит к резорбции альвеолярного гребня. Этот процесс носит прогрессирующий необратимый характер и обуславливает множество эстетических и функциональных сложностей в процессе протезирования отсутствующих зубов.

ВВЕДЕНИЕ

Ряд исследований на людях, посвященных изучению постэкстракционных лунок, подтверждает, что альвеолярный отросток атрофируется после потери одного или нескольких зубов. Резорбция выражена сильнее на нижней челюсти, чем на верхней, и с вестибулярной стороны по сравнению с язычной (Calvo-Guirado J.L., 2015).

Аугментация биоматериала в лунку с целью сохранения гребня может быть осуществлена только биоматериалом или биоматериалом в сочетании с барьерной мембраной и (или) перемещаемым или развернутым соединительнотканым лоскутом или свободным десневым трансплантатом. Популярное выражение «сохранение лунки» является неточным, так как оно может подразумевать со-

хранение или поддержание лунки в исходном или существующем состоянии, то есть имеющим полость, что, очевидно, являлось бы нежелательным.

Хотя операции по удалению зубов проводились с древнейших времен, о преимуществах удаления без отслоения лоскута, а также сохранении буккальной кости и важности графтинга лунок стало известно всего несколько десятилетий назад.

За последние годы было выпущено немало систематических обзоров, посвященных заживлению лунок и изменению размеров (высоты и ширины) твердых и мягких тканей альвеолярного гребня. По результатам этих систематических обзоров можно сделать вывод, что хотя графтинг лунок не позволяет полностью предотвратить костную

резорбцию, он эффективно сохраняет объем альвеолярного гребня по сравнению с ситуацией, когда графтинг не выполняется. Однако данные систематических обзоров все еще оставляют большое количество неясностей. Систематические обзоры, сравнивающие клинические и гистологические результаты использования разных биоматериалов, а также отвечающие на вопросы, связанные с временными мерами и заживлением, отсутствуют. Кроме того, предшествующие систематические обзоры группируют результаты графтинга лунок только по признаку использования или неиспользования лоскута для глухого ушивания лунки зуба.

Цель настоящего исследования состояла в том, чтобы обосновать возможность и эффективность

применения синтетического биоматериала на основе трикальций фосфата «Трикафор» при заполнении лунки после удаления зуба с целью сохранения объема лунки на основе данных гистологического исследования.

МАТЕРИАЛ И МЕТОДЫ

Клиническая часть

Операция удаления одного зуба фронтальной группы зубов без отслаивания лоскута была проведена трем пациентам в возрасте 27, 46 и 48 лет с использованием остеопластического материала на основе трикальций фосфата (Трикафор). Из анамнеза пациенты не имели вредных привычек и заболеваний, которые могли бы привести к осложнениям при остеоинтеграции при постановке имплантата. Пациенты были информированы о процедуре хирургической операции и дали информированное добровольное согласие.

Под местной анестезией р-ром артикаина 4% проводилось малотравматичное удаление зуба при помощи плоских элеваторов (Kohler 6498, HLW 1317). Зондом проверялась степень разрушения вестибулярной пластинки. В случае ее отсутствия проводилось заполнение лунки биоматериалом «Трикафор» с изоляцией биорезорбируемой мембраной «Биопласт-дент». Дополнительно проводилась изоляция костного депозита слизисто-десневым лоскутом на ножке со стороны твердого неба (рис. 1). Через 4 месяца трепаном диаметром 3 мм получены костные трабекулы на этапе установки дентального имплантата.

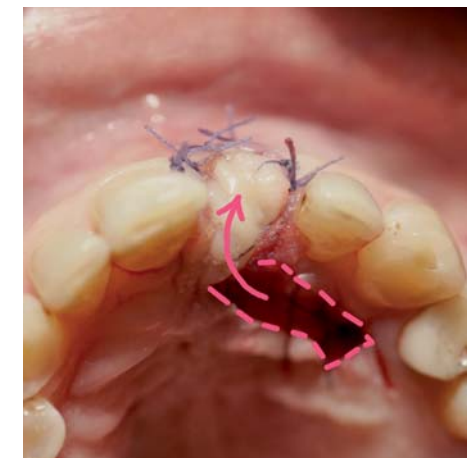


Рис. 1. Лунка удаленного 21 зуба заполнена «Трикафор» и изолирована ротационным лоскутом на ножке

Гистологическая часть

Полученные трепанобиопсии помещали в 10%-ный р-р забуференного формалин, фиксировали в течение 10 дней, промывали и декальцинировали в течение недели в растворе ЭДТА, затем промывали в дистиллированной воде на электрической мешалке, проводили по спиртам восходящей концентрации, заключали в парафин и делали срезы толщиной 7–8 мкм. Изучали срезы в проходящем свете на микроскопе Motic (Италия).

Результаты и обсуждение

Сканирующая электронная микроскопия гранул «Трикафор» (рис. 2) показывает, что каждая гранула состоит из мелкозернистого гранулята размером 150-350 мкм с полыми образованиями. Поверхность мелкопориста с размером пор 1,5-5,0 мкм.




Рис. 2 Сканирующая электронная микроскопия гранул «Трикафор»

Исходя из размеров зерен можно предположить, что гранулы с мелкозернистым строением будут более активно участвовать в ремоделировании костной ткани.

При изучении костных биопсий были исследованы образцы в продольных срезах, на которых можно выделить три зоны: первая — это апикальная треть лунки, срединная включает зрелые новообразованные костные трабекулы, содержащие имплантированный материал «Трикафор», третья — это участок новообразованного костного вещества в области корональной трети лунки (Рис. 3).

Через 4 месяца после аугментации в области относящейся к апикальной трети лунки встречаются мелкие сосуды и костномозговые образования. Срединная часть

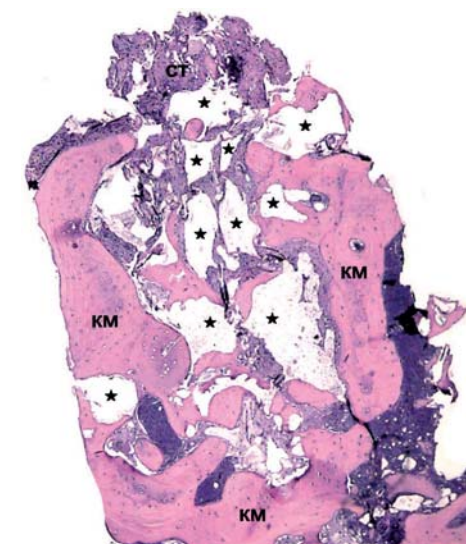


Рис. 3 Гистолограмма трепанобиопсии через 4 месяца после аугментации. ст – соединительная ткань; * – остаточные гранулы «Трикафор», км – костный матрикс

костной биопсии представлена новообразованными костными трабекулами. Между трабекулами видны гранулы «Трикафор», которые плотно прилегают к костным структурам. Из-за толщины среза частицы гранул «Трикафор» имеют ячеисто-пенистый вид. Внутри них идут активные процессы резорбции гранул и их ремоделирование в направлении формирования костных структур. Вокруг гранул не встречаются многоядерные гигантские клетки. Сосудистая реакция на материал не выражена. В верхней части биопсии наблюдаются участки волокнистой соединительной ткани, с небольшим количеством клеток фибробластического ряда.

Таким образом, результаты применения отечественного синтетического остеопластического материала на основе β -трикальций фосфата (Трикафор) при аугментации лунок зубов с целью сохранения объема альвеолярного отростка показали наличие новообразованной костной ткани достаточной для установки дентальных имплантатов и обеспечить долгосрочный благоприятный исход лечения.

СПИСОК ЛИТЕРАТУРЫ

Calvo-Guirado J.L., Moreno G.G., Sanchez J.E. Bone remodeling at implants with different configurations and placed immediately at different depth into extraction sockets. Experimental study in dogs // Clin. Oral Impl. Res.- 2015.- Vol.26.- P.507-515.