КЛИНИЧЕСКАЯ ОЦЕНКА НОВОГО ОСТЕОКОНДУКТИВНОГО МАТЕРИАЛА easy-graft® ПРИ СИНУС ЛИФТЕ И ЕГО ВЛИЯНИЕ НА РЕГЕНЕРАЦИЮ КОСТНОЙ ТКАНИ

■ **Dr. Shterenberg A.**, к. м. н., B.Sc. Ph.D.,– University of Toronto, Canada, практикующий хирург-стоматолог, консультант и лектор компании «СТАМИЛ. РУ»

Применение методики дентальной имплантации в боковых отделах верхней челюсти, как известно, представляет определенные сложности по ряду аспектов.

ВВЕДЕНИЕ

Во многих клинических ситуациях боковой отдел верхней челюсти представлен костью III или IV типа. Это пористая кость, имеющая много губчатого вещества и недостаточную по толщине кортикальную пластинку, что усложняет процесс постановки имплантатов.

В последние годы, благодаря новейшим разработкам и технологиям в подготовке поверхности имплантатов, удалось в значительной мере улучшить хирургический протокол методики дентальной имплантации. Результатом такого усовершенствования является прогнозированное применение остеотропных материалов при операции синус лифт, позволяющее произвести установки имплантатов в области моляров верхней челюсти.

Однако, до настоящего момента существует несколько вопросов, связанных с применением данной методики:

– какой остеотропный материал считается самым хорошим?

– какому материалу отдать преимущества и почему? [1]

Идеальный материал, который используется для создания адекватного объёма костной ткани в имплантологии, должен обладать следующими характеристиками:

– сохранять свой объем в оптимальный период времени, чтобы обеспечить врастание кости в межпористое пространство и способствовать приживлению имплантата;

– оставаться устойчивым в течение интеграции имплантата;

– привлекать посредством остеокондуктивности соседние остеогенные клетки, чтобы сформировать кость в пределах материала;

– резорбироваться;

– ремоделироваться в собственную костную ткань;

– быть технологичным, легко подготавливаться, не вызывать побочных явлений и отрицательных ощущений у пациента;

– иметь прогнозируемый уровень успеха. [2]

Аллопластические материалы чаще всего используются как костьзамещающие материалы.

Они биологически совместимы, позволяют костной ткани прорастать между порами и между частицами материала и замещать достаточно большие по объёму дефекты костной ткани. Большинство из современных аллопластических материалов, являясь остеокондуктивными, участвуют в каскаде реакций остеогенеза и полностью резорбируясь, замещаются на собственную костную ткань. [3]

В дополнение следует добавить, что аллопластические материалы имеют целый ряд существенных преимуществ, таких как:

– не требуется вторая операция по забору собственной костной ткани, которая никогда не безразлична для пациента (донора);

– легко приготавливаются;

– нет риска аллергии или инфицирования при введении.

– нет воспалительной реакции [4]

Гидроксиапатит (ГА) – это основной минеральный компонент костной ткани и, поэтому, синтетический апатит в последнее время стал наиболее часто применяемым компонентом для замещения костных дефектов [5]

Синтетическая кальций фосфатная керамика (CaP), такая как –ТКФ и ГА обычно используется в виде блоков, цементов, порошка или гранул. Эта биосовместимая синтетическая керамика также довольно часто используется как альтернатива применению аутогенного, ксеногенного или аллогенного материалов. [6]

Большинство из присутствующих сегодня на стоматологическом рынке аллопластических материалов, таких как Bioresorb®, Chronos®, Ceros®, Cerasorb®, Vitoss®, содержат в своем составе –ТКФ керамику, в то время, как другие присутствующие материалы, такие как PepGen P-15®, Cerabone®, Ostim®, BioOss® и Tutoplast®, содержат гидроксиапатитную керамику.

Остеокондуктивный синтетический материал easy-graft®, разработанный швейцарской компанией DS Dental (Zurich), был представлен в 2005 году в Кёльне и через три года, т. е. в 2008 году был зарегистрирован в России как материал для замещения костных дефектов в стоматологии.

easy-graft® – гранулы размером от 500 до 1000 микрон, где каждая гранула покрыта 10 микронной оболочкой сополимера полилактидной и полигликоидной кислот (ПЛГК).

При разработке новых аллопластических материалов, которые могут использоваться для операций синус лифта, порой очень сложно представить, что существует возможность производить оценку процесса заживления и регенерации материала в гайморовой пазухе на стороне подсадки. Поэтому в настоящее время имеется мало сообщений в литературе о применении таких материалов для операций синус лифта. [7]

Цель настоящего исследования заключалась в клинической оценке использования материала easy-graft® как остеотропного материала при проведении операций по поднятию мембраны гайморовой пазухи и определению эффекта заживления и регенерации костной ткани через 4 и 6 месяцев после операции.

МАТЕРИАЛЫ И МЕТОДЫ

У 17 пациентов, которым была проведена операция синус лифт с применением материала easy-graft®, через 4 и 6 месяцев после операции, перед установкой формирователей десны или имплантатов, были получены образцы костной ткани с помощью 2-х мм трепана.

Изготавливались гистологические препараты для исследования. В новой сформированной костной фракции определялось процентное соотношение между количеством кортикальной и губчатой костей (КК/ГК) и процентное соотношение между недавно сформированной новой костью и остеотропным материалом (НК/КМ). Это делалось с целью определить биоинтеграцию материала и уровень его регенерации.

СКАНИРОВАНИЕ В ЭЛЕКТРОННОМ МИКРОСКОПЕ

Морфология easy-graft® рассматривалась и оценивалась в СЭМ – (SEM; Vega II SBH, TESCAN, Brno, Czech). Все гистологические препараты покрывались тонкой пленкой углерода и золота для исключения их зарядки во время сканирования. Препараты изучались как в малом, так и в большом увеличении.

ХИРУРГИЧЕСКИЙ ПРОТОКОЛ ОПЕРАЦИИ

Под проводниковой и инфильтрационной анестезией производился трапецевидный разрез в области проекции гайморовой пазухи. С помощью специальной фрезы, входящей в набор системы DASK (Dentium, Южная Корея), препарировалось овальной формы окошко на латеральной стенке гайморовой пазухи.

Затем специальной кюретой аккуратно отслаивалась мембрана по всему периметру окна.

В этом исследовании проводились две модификации операции в зависимости от количества планируемых к установке имплантатов.

Биологическая концепция операции синус лифт базируется на основном принципе – подсаживаемый остеотропный материал должен касаться максимального количества костных стенок пазухи. Рис. 1

В тех клинических случаях, когда требовалось установить два или более имплантата, на латеральной стенке гайморовой пазухи делалось два окошка и сохранялась перегородка между ними, что в то же самое время давало возможность отсепарировать мембрану до медиальной и дистальной стенок.

Тем самым в большой степени сохранялась костная ткань латеральной стенки и обеспечивался контакт материала с медиальной и дистальной стенками. Рис.2.

Если толщина нижней стенки гайморовой пазухи позволяла получить первичную стабилизацию имплантатов, то их установка осуществлялось во время операции. В тех клинических случаях, где толщина была от 1 до 3 мм, установка имплантатов производилась через 6 месяцев. Рис.3 и Рис. 7

Во всех клинических случаях при закрывании окошка на латеральной стенке никакие защитные мембраны не использовались. Слизисто - надкостничный лоскут укладывался на место и рана ушивалась.

Всем пациентам назначались антибиотики на 5 дней, противовоспалительные препараты и обезболивающие – в случае появления болевых ощущений. Также прописывалось полоскание полости рта 0,12% раствором хлоргексидина.

Для оценки процесса заживления и регенерации костной ткани с помощью 2-х мм. трепана осуществлялся забор костной ткани для приготовления гистологических препаратов. В группе пациентов, где имелась возможность установить имплантаты во время операции синус лифта, биопсия проводилась через 4 месяца, в момент установки формирователей десны. При отсроченной имплантации биопсия проводилась через 6 месяцев, перед установкой имплантатов.

Непосредственное или задержанное размещение имплантата выбиралось в зависимости от того, могла ли быть достигнута первоначальная стабильность, т.е какова была толщина сохранившейся нижней стенки гайморовой пазухи.

Ход операции по поднятию мембраны Шнайдера представлен на рисунках 5 – 16.

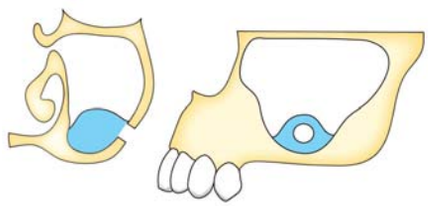

Рис.1. Синус лифт для одиночных имплантатов.

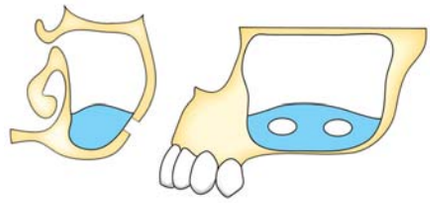

Рис.2. Синус лифт для нескольких имплантатов.

Рис.3-4. Установка имплантатов во время операции синус лифт.

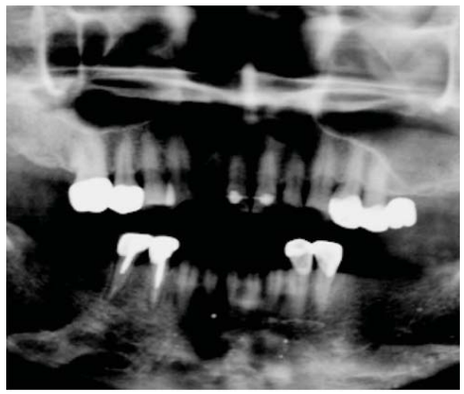

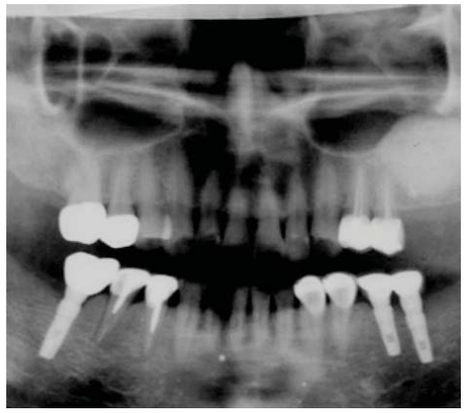

Рис.5-6-7. Отсроченная установка имплантатов через 6 месяцев.

Таблица 1 Характеристика клинических случаев.

№ случая	Возраст	Пол Сторона Л/ПР	Количество материала см	Время установки имплантата	Система имплантата
1	38	М левая	1.0	Отсроченное	Super Line
2	49	Ж левая	2.0	Отсроченное	Super Line
3	49	М левая	1.0	Немедленная	Super Line
4	57	Ж правая	2.0	Отсроченное	Super Line
5	59	М правая	1.0	Отсроченное	Super Line
6	47	М левая	2.-	Отсроченное	Super Line
7	49	Ж правая	0.5	Отсроченное	Super Line
8	49	Ж правая	0.5	Немедленная	Super Line
9	55	Ж левая	1.5	Отсроченное	Super Line
10	47	Ж левая	1.5	Немедленная	Super Line
11	60	М правая	1.5	Отсроченное	Super Line
12	47	Ж правая	1.0	Отсроченное	Super Line
13	50	М правая	1.0	Немедленная	Super Line
14	55	М правая	0.5	Немедленная	Super Line
15	52	М правая	1.0	Немедленная	Super Line
16	36	Ж /правая	1.0	Немедленная	Super Line
17	46	М / левая	2.5	Немедленная	Super Line

Рис.8. Вид альвеолярного отростка до операции.

Рис.9. Проводится трапецевидный разрез.

Рис.10. Отслаивается слизисто-надкостничный лоскут.

Рис.11. Открывается латеральная стенка Гайморовой пазухи.

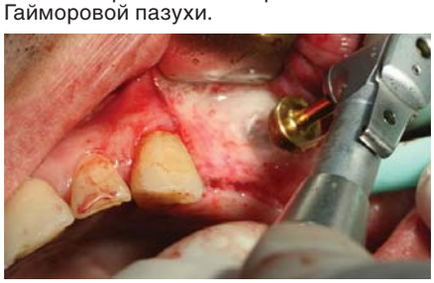
Рис.12. Специальной фрезой системы DASK делается окошко в латеральной стенке.

Рис.13. Специальной пуговчатой кюретой отслаивается мембрана по периметру окна.

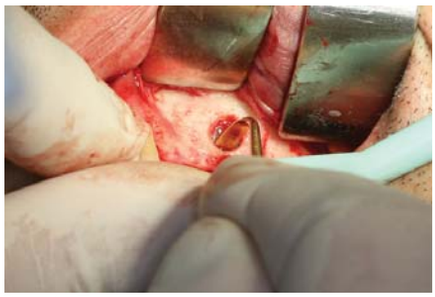
Рис.14 . Поднимается мембрана.

Рис.15. Делается второе окошко.

Рис.16. Специальной кюретой поднимается мембрана между двумя окнами.

Рис 17. Промежуток между нижней стенкой и мембраной заполняется материалом.

Рис 18. Полное заполнение промежутка.

Рис 19. Рана ушивается.

ГИСТОЛОГИЯ И ГИСТОМОРФОМЕТРИЯ

Все полученные при биопсии образцы были фиксированы в 10% формалине в течение 24 часов и декальцинированы по методике Rapid TM в течение 12 часов.

Затем образцы промывались в проточной воде, обрабатывались процессором по методике Hypercenter XP (Shandon, Великобритания) и встраивались в парафин.

С помощью микротома получали срезы толщиной 4.0 – 5.0 μм и окрашивали с помощью гемотоксилин -иозин и трихром золотой.

После просмотра в световом микроскопе все изображения были фиксированы на цифровой фотоаппарат системы MagnaFire (Optronics, США).

Плотность недавно сформированной кости, пропорциональное соотношение между кортикальной и губчатой костью, а также количество оставшегося материала были измерены и проанализированы путем использования Visus Системы Анализа Изображения (Daejon, Корея).

СТАТИСТИЧЕСКИЙ АНАЛИЗ

Процент недавно сформированной новой фракции кости, соотношение КК/ГК, соотношение НК/КМ между образцами, полученными через 4-месяца и образцами, полученными через 6-месяцев, были статистически проанализированы с использованием U-test Mann-Whitney ($p < 0.05$).

РЕЗУЛЬТАТЫ. КЛИНИЧЕСКАЯ ОЦЕНКА.

Как показано в Таблице 1, девять пациентов из 17 были мужчины. Средний возраст пациентов составлял 51.7 лет и находился в диапазоне от 36 лет до 68 лет.

Непосредственная установка имплантата с забором образцов биопсии через 6-месяцев осуществлялась у восьми пациентов, тогда как отсроченная установка имплантатов с забором образцом биопсии через 4-месяца выполнялась у девяти пациентов. Потери имплантатов в течение периода изучения не наблюдалось.

В дополнение следует отметить, что процесс заживления протекал спокойно, без каких либо жалоб со стороны всех пациентов, что давало основание прогнозировать положительный результат имплантации (Рис. 20-21).

МОРФОЛОГИЯ EASY-GRAFT®

Благодаря тому, что был использован сканирующий электронный микроскоп (СЭМ), материал easy-graft® наблюдался как пористая структура. Межгранульная пористость составляла 77% и размер пор был 300–500 μm, как показано на рис. 22.

Пропорциональное соотношение новой кости/костного материала НК/КМ	Пропорциональное соотношение кортикальной и губчатой кости КК/ГК	Вновь сформированная костная ткань. НК
Изучение препаратов через 4 месяца		
1.65	0.08	37.3
2.75	0.27	52.7
7.00	0.18	27.0
3.50	0.05	45.0
0.36	0.07	
0.66	0.01	19.3.
0.87	0.05	37.7
0.63	0.14	54.3
1.87	0.57	57.2
Среднее 40.59	0.14	1.95
Изучение препаратов через 6 месяцев		
19.00	0.34	44.7
25.00	0.82	55.1
8.31	0.43	46.3
2.43	0.21	38.1
3.00	0.79	55.0
1.37	0.37	67.4
2.43	0.03	43.2
2.78	1.09	71.9
Среднее 51.88	0.45	7.72

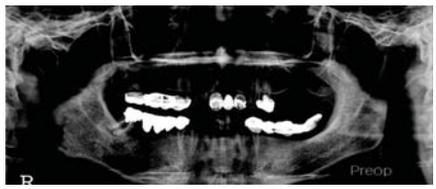

Рис 20-21. Панорамная рентгенография пациента до и после установки имплантатов при правостороннем синус лифте с подсадкой материала easy graft® через 7 месяцев.
Рис 21. Морфология easy graft® в СЭМ. Размер пор 300 до 500 µm, очень подобен структуре человеческой решетчатой кости и такая пористость способствует врастанию остобластов в межпористое пространство материала.

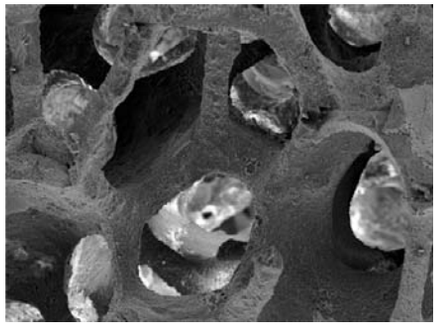

Рис 22. Гемотоксилин-эозин. Ув. х 12.5 Утолщенная трабекулярная костная ткань.

ГИСТОЛОГИЧЕСКАЯ ОЦЕНКА

Гистологическая оценка выполнялась на полученных с помощью биопсии образцах через 6 месяцев после хирургии у больных, которым имплантаты устанавливались во время операции и через 4 месяца – у больных с отсроченной имплантацией.

Наблюдения в течение двух постоперативных периодов были следующие:

1. Постоперативные наблюдения через 4 месяца:

При малом увеличении в световом микроскопе наблюдалась слабо организованная структура, напоминающая этапы развития трабекулярной костной ткани.

В этой структуре рассматривалась субстанция, очень похожая на губчатое вещество костной ткани. Просматривались участки с центрами формирования чешуйчатой кости с врастающей основой, а также отмечались участки с различной степенью фиброза с признаками воспалительной реакции и инфильтрации со стороны клеток. (рис.23).

При большом увеличении, в недавно сформированной трабекулярной костной ткани наблюдалось содержание неминерализованных остеоидов, которые располагались вокруг резорбирующегося остеотропного материала.

Была также идентифицирована пролиферация остеобластов как вокруг недавно сформированной трабекулярной кости, так и внутри остеоида (Рис 24).

2. Постоперативные наблюдения через 6 месяцев:

При малом увеличении наблюдалась вновь сформированная, утолщенная трабекулярная костная ткань, располагающаяся вокруг резорбируемого материала easy-graft ® (Рис. 25).

При большом увеличении рассматривалась хорошо организованная, утолщенная чешуйчатая кость вокруг резорбируемого материала с разной степенью присутствия стромального фиброза. (Рис. 26).

ГИСТОМОРФОМЕТРИЧЕСКИЕ ИЗМЕРЕНИЯ

Результаты гистоморфометрического анализа представлены в Таблице № 2.

Процентное соотношение вновь сформированной костной ткани к общему объему остеотропного материала через 4 месяца после оперативного вмешательства находилось в диапазоне между 19.3 и 57.0%, где среднее значение составило 40.6%

Через 6 месяцев после хирургии диапазон недавно сформированной костной фракции был между 37.3 и 72.7%, со средним показателем 51.9%. Рис.27.

Процентное соотношение между КК / ГК через 4 и 6 месяцев составило 0.14 и 0.45, соответственно, с существенной разницей, наблюдаемой между двумя постоперативными периодами (p = 0.027).

Следует отметить, что процентное соотношение между вновь сформированной костной тканью и оставшимся материалом (НК/КМ) через 4 и 6 месяцев составило 1.95 и 7.72, соответственно, с существенной разницей, наблюдаемой между двумя пост оперативными периодами (p = 0.046)

А – новая костная ткань;

Б – остеотропный материал easy graft ®

Общая площадь=7-9 мм .

Площадь easy graft® = 1.18 мм (15%)

Новая костная ткань = 5.79 мм (72.7%)

ОБСУЖДЕНИЕ

На сегодняшний день в литературе очень редко встречаются сообщения о том, что имеются существенные различия в процессе заживления в зависимости от того, какой остеотропный материал применялся: аутогенный, аллогенный, ксеногенный или аллопластический.

Информация об этих материалах, особенно при исследовании их на пациентах, часто носит этнический характер, чем обуславливается увеличивающееся ограничение в их применении. В результате, имеющаяся информация об использования аутогенных, аллогенных, ксеногенных, или аллопластических материалов у пациентов оказалась неубедительной, особенно, когда речь идет об основных преимуществах того или иного остеотропного материала [8].

Следует отметить, что выбор использования того или иного остеотропного материала, а также оценка его безопасности и технологичности зависят от того, какому материалу отдает предпочтение хирург на основании той информации об этом материале, которой он владеет.

Рис 23. Гемотоксилин-эозин. Ув.х 100 Резорбирующийся материал между вновь сформированной костью.

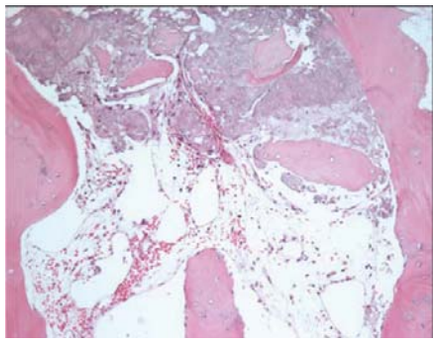

Рис 24. Гемотоксилин-эозин. Ув. х 12.5. Более утолщенная трабекулярная кость с анастамозами и резорбируемый материал.

Рис 25. Гемотоксилин-эозин. Ув.х 100 Утолщенная трабекулярная кость с сосредоточением участков чешуйчатой кости.

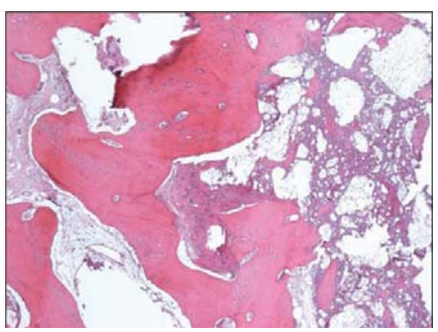

Рис 27. 23 Гистологический препарат через 4 месяца после операции.

На сегодняшний день были проведены многочисленные исследования как in vitro, так и in vivo, с целью оценить влияние различных трансплантируемых материалов на процесс заживления. Однако, эффективность их применения и влияние этих материалов на процесс заживления следует постоянно подтверждать путем клинических испытаний.

В идеале, остеотропный материал, который применяется для операций синус лифт, должен демонстрировать высокий процент замещения на вновь сформированную костную ткань и при этом полностью уходить из организма. В последнее время появилось новое поколение остеотропных материалов, которые получили название бифазных материалов. Это означает, что гранула материала состоит их двух компонентов – искусственного гидроксиапатита и β-трикальцийфосфата. Типичными представителями являются: материал швейцарской компании DS easy-graft CRYSTAL® и материал южно- корейской компании Dentium Osteon®.

Кроме того, идеальный остеотропный материал должен обладать устойчивостью к репневматизации.

Имеющиеся литературные данные показали, что использование широкого спектра различных трансплантируемых материалов демонстрирует процент формирования новой собственной костной ткани в диапазоне от 14 до 44 % [9]

В этом исследовании морфологии easy-graft® наблюдалась пористая структура с межгранульной пористостью до 77% и размером пор 300 – 500 μм. Такая наблюдаемая архитектура является очень схожей со строением человеческой губчатой кости, пористость которой и размер пор обеспечивают прорастание костных клеток в эти пространства. Использовался материал easy-graft® 400 с размером гранул от 500 до 1000 μм.

Как подтвердилось при изучении гистологических препаратов, полученных путем биопсии в СЭМ, в образцах, полученных через 6 месяцев после операции, наблюдалось больше кортикальной костной ткани по сравнению с образцами, полученными через 4 месяца после хирургии.

Существенные различия в пропорциональном соотношении в формировании КК/ГК подтвердили факт прогрессивного процесса созревания костной ткани и нормального протекания процесса заживления.

Существенное увеличение процентного соотношения в формировании новой собственной костной ткани по отношению к нерезорбируемому материалу (НК/КМ), через 6 месяцев после хирургии также подтвердило, что происходит накапливание количества новой костной ткани и идет процесс резорбции остеотропного материала в период заживления.

В дополнение следует отметить, что установленные различия в процентном соотношении между НК/КМ и КК/ГК часто относят к такому фактору, как количество времени, которое имплантат находился в кости во время заживления. В принципе, такое исследование может подтвердить, что easy-graft® 400 является вполне приемлемым для использования его в качестве остеотропного материала при операциях синуслифта и обеспечивает нормальный процесс заживления.

В настоящем исследовании мы не проводили сравнительную оценку с другими возможными аллопластическими материалами. Сравнительная оценка easy-graft® 400 с другими аллопластическими материалами, а также сравнение его и других материалов в свете влияния на процесс заживления, регенерацию костной ткани и осстеоинтеграцию, будет проведена в последующих исследованиях.

Подобно большинству имеющихся на рынке аллопластических костьзамещающих материалов, регенерация костной ткани при использовании easy-graft® 400 для утолщения нижней стенки гайморовой пазухи идет путем остеокондукции.

Остео-прогенетические и ангиогенетические клетки реципиента используют остеотропный материал как платформу, чтобы генерировать новую костную ткань на его поверхности по всему дефекту. В этом заключается сущность остеокондукции. По мере того, как клетки реципиента дифференцируются и созревают на поверхности и внутри трансплантата, образовывается функциональная скелетная сеть, с помощью которой идет замещение остеотропного материала на собственную костную ткань реципиента. Такой каскад различных процессов получил название «ползучее замещение». [10]

По данным литературных источников, процент приживляемости ксеногенных и аллопластических материалов почти эквивалентен и даже превосходит аутогенные материалы [11,12] Кроме того, эти исследования показали, что оставшиеся не резорбируемыми частицы материала не мешали остеоинтерграции, а существенно увеличивали плотность костной ткани. [13]

В этом исследовании мы использовали два вида имплантатов.

Конечно, оптимально использовать одну и ту же систему имплантатов, чтобы минимизировать

влияние каких либо факторов. Однако, поскольку мы имеем дело с качеством кости пациентов, а здесь наш контроль и возможность влиять на что-либо весьма невелики, нам приходиться использовать различные системы имплантатов, которые обеспечивают первичную хорошую стабилизацию имплантатов в различных клинических ситуациях и позволяют изготовить рациональную конструкцию зубного протеза.

В дополнение когда планировался алгоритм этого исследования, было принято решение о необходимости получения с помощью биопсии образцов костной ткани для гистологического исследования, чтобы оценить полноценность нового аллопластического материала, его биосовместимость, способность замещаться на собственную костную ткань и быть пригодным для использования в операциях синус лифта.

Поверхность имплантата и его макро дизайн оказывают огромное влияние на качество вновь формируемой кости и остеоинтеграцию, особенно в зоне контакта имплантата с костной тканью. В то же самое время, любая система имплантатов оказывает очень незначительное влияние на качество новой костной ткани, которая формируется на поверхности остеотропного материала, особенно размещенного на дне гайморовой пазухи.

За последние 10 лет было проведено достаточное количество исследований с целью сравнительной оценки применения остеотропных материалов, оптимальных для использования в операциях по поднятию мембраны Шнайдера.

Используя следующие смеси, а именно, ксеногенного материала (Bio-Oss®) и аллопластического материала (Interpore 200®) в соотношении 1:1; смесь аутогенной кости, полученной из гребня подвздошной кости и (Interpore 200®) в соотношении 1:3 и смеси аутогенной кости, полученной из подбородочной области и (Interpore 200®) в соотношении 1:1 Hurzeler et al.[14] использовали эти материалы у 133 больных при операциях синус лифта.

235 имплантатов были установлены во время операции и 105 имплантатов были установлены по отсроченному протоколу.

В полученных результатах информировалось следующее: новая костная ткань и незрелая соединительная ткань располагались на трех стенках гайморовой пазухи – медиальной, нижней и дистальной. Было определено, что новая собственная кость составляла 27,7%, 31,95% составляла соединительная ткань и гидрофильные липиды, и 40,4% составляли не резорбированые частицы материала.

У пациентов с отсроченной имплантацией отмечалась большая площадь формирования новой костной ткани непосредственно на поверхности имплантата, по сравнению с пациентами с внедрением имплантатов во время операции.

ЗАКЛЮЧЕНИЕ И ВЫВОДЫ

В настоящем исследовании, новый аллопластический материал easy-graft® прошел клиническую оценку в качестве материала для увеличения толщины нижней стенки гайморовой пазухи при операциях синус лифта.

Морфология материала easy-graft® представлена в виде гранулированного материала с размером гранул от 300 до 1000 μм и с межгранульной пористостью в пределах с 77%.

Проведенные исследования показали, что не отмечались какие-либо существенные различия в процентном отношении во вновь сформированной костной фракции через 4 месяца и 6 месяцев после подсадки материала у 17 пациентов.

Однако, наблюдались существенные различия в среднем значении соотношения КК/ГК и в среднем соотношении НК/КМ спустя 4 месяца и 6 месяцев после операции.

В результате исследования гистологических препаратов, полученных с помощью биопсии с использованием СЭМ, было установлено, что через 6 месяцев после операции наблюдается больше кортикальной костной ткани по сравнению с биопсией, полученной через 4 месяца после операции.

После проведенного исследования стало возможным сделать вывод, что остеокондуктивный материал easy-graft® на основе β-трикальцийфосфата, является биосовместимым материалом, полностью резорбирующимся, замещающимся на собственную кость и может быть использован в операциях синус лифт как материал, создающий адекватный объем костной ткани для внедрения имплантатов.

ЛИТЕРАТУРА

1. review of survival rates for implants placed in the grafted maxillary sinus. Int J Periodontics Restorative Dent 2004; 24:565–577.

2. Block MS, Degen M. Horizontal ridge augmentation using human mineralized particulate bone: Preliminary results. J Oral Maxillofac Surg 2004;62:67–72.

3. Dalkyz M, Ozcan A, Yapar M, Gokay N, Yuncu M. Evaluation of the effects of different biomaterials on bone defects. Implant Dent 2000;9:226–233.

4. Tadic D, Epple M. A thorough physicochemical characterization of 14 calcium phosphate-based bone substitution materials in comparison to natural bone. Biomaterials 2004;25:987–994.

5. Leonetti JA, Koup R. Localized maxillary ridge augmentation with a block allograft for dental implant placement: Case reports. Implant Dent 2003;12:217–224.

6. Froum SJ, Tarnow DP, Wallace SS, Jalbout Z, Cho SC,Rohrer MD, Prasad HS. The use of a mineralized allograft for sinus augmentation: An interim histological case report from a prospective clinical study. Compend Contin Educ Dent 2005;26:259–260.

7. Wallace SS, Froum SJ. Effect of maxillary sinus augmentation on the survival of endosseous dental implants: A systematic review. Ann Periodontol 2003;8:328–343.

8. Valentini P, Abensur DJ. Maxillary sinus grafting with anorganic bovine bone: A clinical report of long-term results. Int J. Oral Maxillofac Implants 2003;18:556–560.

9. Yildirim M, Spiekermann H, Handt S, Edelhoff D. Maxillary sinus augmentation with the xenograft BioOss and autogenous intraoral bone for qualitative improvement of the implant site: A histologic and histomorphometric study in humans. Int J. Oral Maxillofac Implants 2001;16:23–33.

10. Zijderveld SA, Zerbo IR, van den Bergh JP, Schulten EA, Bruggenkate CM. Maxillary sinus floor augmentation using a -tricalcium phosphate(Cerasorb) alone compared to autogenous bone grafts. Int J Oral Maxillofac Implants 2005;20:432–440.

11. Maiorana C, Sigurta D, Mirandola A, Garlini G, Santoro F. Sinus elevation with alloplasts or xenogenic materials and implants: An up-to-4-year clinical and radiologic follow-up. Int J Oral Maxillofac Implants 2006;21:426–432.

12. Ozyuvaci H, Bilgic B, Firati E. Radiologic and histomorphometric evaluation of maxillary sinus grafting with alloplastic graft materials. J Periodontol 2003;74:909–915.

13. Schlegel KA, Fichtner G, Schultze-Mosgau S, Wiltfang J. Histologic findings in sinus augmentation with autogenous bone chips versus a bovine bone substitute. Int J Oral Maxillofac Implants 2003;18:53–58.

14. Hurzeler MB, Quinones CR, Kirsch A, Schupbach P, Krausse A, Strub JR, Caffesse RG. Maxillary sinus augmentation using different grafting materials and osseointegrated dental implants in monkeys. III. Evaluation of autogenous bone in combination with porous hydroxyapatite. Clin Oral Implants Res 1997;8:401–411.