ГЛУБОКОЕ ФТОРИРОВАНИЕ ДЕНТИНА КОРНЯ ПРИ ЭНДОДОНТИЧЕСКОМ ЛЕЧЕНИИ ЗУБОВ

- В.А. Румянцев, профессор
- П.И. Панкин, врач
- А.В. Некрасов, аспирант
- А.В. Ольховская, аспирант
- Д.В. Задорожный, аспирант

Тверская государственная медицинская академия, Тверь

Проблема эффективного эндодонтического лечения зубов, несмотря на использование никель-титановых, реципрокных и самоадаптирующихся инструментов, не решена [4]. Как указывают А.В. Митронин и М.М. Герасимова (2012), процент неудовлетворительных результатов при эндодонтическом лечении многокорневых зубов у нас в стране достигает 95 [3]. Причиной этого является не только сложность строения системы корневых каналов и их трудная доступность, но, главным образом, наличие в дентине корня множества трубочек, открывающихся в просвет макроканала. На 1 мм^2 площади стенки канала приходится до 60 000 отверстий дентинных трубочек диаметром около 800 нм, в которых персистируют микроорганизмы. Поэтому даже идеальное пломбирование корневых каналов не предупреждает осложнений, обусловленных сохраняющейся в дентине корня микрофлорой. Жизнедеятельность такой микрофлоры, как показало недавнее открытие академика В.К. Леонтьева с соавт. (2011), приводит к деминерализации дентина корня со снижением его механической прочности, образованию новых пространств, в которых продолжается размножение бактериальных клеток.

Исследователи ищут дополнительные способы обтурации дентинных трубочек [6, 7, 9]. В частности, предложен метод заполнения отверстий трубочек с помощью корневых адгезивных систем [1]. При этом адгезив покрывает поверхность дентина, незначительно проникает в открытые дентинные трубочки и полимеризуется в них. Однако, при некачественном пломбировании корневого канала всеже остается риск развития микрофлоры, а также микробной дессиминации и деминерализации дентина.

У отечественных стоматологов для борьбы с гиперестезией зубов уже завоевала популярность методика глубокого фторирования с помощью Дентин-герметизирующего ликвида. Предложенная профессором А. Кнаппвостом (Германия), эта методика, по сути, является нанотехнологией, поскольку предполагает глубокое проникновение в просвет дентинных трубочек кристаллов фтористого магния и кальция размерами 80 – 500 нм. При этом реализуется противомикробное, обтурирующее и реминерализующее действие глубокого фторирования [2].

Мы предположили, что эта методика могла бы быть эффективной при ее применении в эндодонтии.

Целью исследования явилась оценка эффективности нанотехнологий глубокого фторирования дентина стенок корневых каналов зубов при их эндодонтическом лечении (или депульпировании методом витальной пульпэктомии).

МАТЕРИАЛ И МЕТОДЫ

Исследование состояло из лабораторной и клинической частей. Как в первой, так и во второй частях исследования произвольно сформировали основную группу и группу сравнения. Для объективизации результатов использовали слепой метод: исследователи до завершения наблюдений не знали, к какой группе относятся вылеченные зубы. В основной группе непосредственно перед традиционным пломбированием корневых каналов зубов проводили обработку их стенок дентин-герметизирующим ликвидом *(«Humanchemie GmbH», рис. 1)*, а в группе сравнения этого не делали.

В лабораторной части изучали сколы предварительно депульпированных и в дальнейшем удаленных по разным показаниям зубов. Для исследования сколов корней зубов с помощью сканирующей электронной микроскопии (СЭМ) было запломбировано 20 удаленных зубов – резцов и клыков (по 10 зубов в основной группе и группе сравнения). Корни подготовленных зубов раскалывали вдоль оси через корневые каналы. Спилы помещали на 1 минуту в насыщенный раствор Na_2-ЭДТА для устранения аморфного слоя. В последующем, после отмывки в течение 3 часов в проточной воде и полоскания в дистиллированной воде, образцы высушивали на воздухе. Затем их наклеивали на столики токопроводящим клеем «Watford» и напыляли медью в атмосфере аргона в напылителе «Balzers SCD-040». Исследование проводили в сканирующем электронном микроскопе «Philips SEM-515» при ускоряющем напряжении 15 кв.

В клинической части исследования учитывали результаты лечения 260 больных, разделенных произвольно поровну на основную группу и группу сравнения. Лечение и обследование больных проводили на базах стоматологической поликлиники Тверской медицинской академии. Среди больных оказались лица в возрасте от 18 до 69 лет. В основной группе больных методом пульпэктомии в целях подготовки к ортопедическому лечению было депульпировано 187 зубов, а в

группе сравнения – 204 зуба, среди которых преобладали моляры и премоляры (68,0%). Всех больных ставили в известность о целях работы, объясняли методику лечения и получали письменное добровольное информированное согласие на участие в исследовании.

У больных *группы сравнения* депульпирование зубов проводили традиционным методом витальной пульпэктомии, без применения глубокого фторирования дентина корня (ГФДК). После обезболивания создавали полость доступа, удаляли коронковую пульпу, расширяли устье (или устья) корневых каналов. После исследования каналов в них проводили экстирпацию пульпы. Инструментальную обработку каналов осуществляли с помощью профайлов и GT-файлов. Затем реализовывали протокол ирригации, который помимо антисептической обработки включал обработку стенок канала «RC-Prep» («Premier») с целью удаления «смазанного слоя», закрывающего отверстия дентинных трубочек. Каналы высушивали воздухом или бумажными штифтами и пломбировали методом латеральной конденсации гуттаперчи с использованием «AH-plus». Накладывали изолирующую прокладку на дно полости из стеклополиалкенатного цемента «Base-Line». Полости в зубах пломбировали композитными материалами Encore («Centrix») и Luxa Core («DMG»).

В *основной группе* больных после инструментальной и медикаментозной обработки корневых каналов на их стенки последовательно воздействовали жидкостью № 1 (раствор слабокислого магниево-фтористого силиката) и жидкостью № 2 (щелочная суспензия высокодисперсного гидроксида кальция) из состава Дентин-герметизирующего ликвида. Каждую жидкость вносили в корневые каналы с помощью интенсивно пропитанных ватных турунд (аппликация в течение 1 минуты каждой жидкостью). После этого каналы пломбировали, как и в группе сравнения. Применение дентин-герметизирующего ликвида в эндодонтии защищено патентом [8].

Комплексное обследование больных состояло из клинического и рентгенологического исследований. Наблюдения проводили до лечения, после него, а также через 6 месяцев, 1, 2 и 3 года. Обследование больных осуществляли по единой схеме, включавшей опрос, основные и дополнительные клинические, лабораторные методы диагностики. При мониторинге клинического и рентгенологического состояния зубов, окружающих их тканей и местного статуса у больных для упрощения анализа мы пользовались понятиями «положительной» (+) и «отрицательной» (-) динамики. При этом под положительной динамикой клинических показателей понимали отсутствие жалоб на зуб у пациента за период, прошедший с предыдущего обследования, в том числе отсутствие постпломбировочных болей. Сюда относили также безболезненную вертикальную перкуссию зуба, отсутствие гиперемии и болезненности при пальпации десны в области проекции верхушки корня. Под отрицательной динамикой клинических показателей понимали наличие одного или нескольких из перечисленных симптомов. При рентгенологическом обследовании под положительной динамикой понимали отсутствие каких-либо малейших неблагоприятных изменений в апикальном периодонте на рентгенограмме после депульпирования. Результаты обрабатывали статистическим методом с применением критерия χ^2.

РЕЗУЛЬТАТЫ

Изучение электронограмм спилов выделенных групп зубов (при малых увеличениях), во-первых, показало, что даже качественное пломбирование корневого канала не гарантирует плотного прилегания корневой пломбы к его стенкам и, соответственно, необходимого герметизма пломбы. На продольном спиле апикальной части корня зуба *(рис. 2)* хорошо видны поры в силере, а также пространства между корневой пломбой и стенками канала. Наличие таких пустот в корневой пломбе, не определяемых на рентгеновских снимках, может стать причиной осложнения в отдаленные сроки после лечения.

В зубах, где использовали процедуру ГФДК, мы наблюдали узорчатые отложения на поверхности стенки корневого канала кристаллов фтористого магния и кальция в кремниевой кислоте *(рис. 3)*. При этом ликвид не только выстилал стенку корневого канала, но и проникал в дентинные трубочки на глубину от 5 до 20 мкм (рис. 4).

Во второй части исследования при сопоставлении результатов клинической оценки (жалобы, анамнез, данные осмотра) состояния больных и депульпированных у них зубов нам не удалось выявить статистически значимых различий между основной группой и группой сравнения. В основной группе, где использовали ГФДК перед пломбированием корневых каналов, спустя 6 месяцев после лечения оказалось три зуба (1,9%) с неблагоприятной рентгенологической динамикой (расширение периодонтальной щели) в области апикального периодонта (табл.). Спустя 1 год после лечения в этой группе зубов мы не выявили ни одного зуба, где наблюдались бы какие-либо изменения в области апикального периодонта. Однако через 2 года у одного из вылеченных зубов этой группы на внутриротовой рентге-

Рис. 1 «Дентин-герметизирующий ликвид» («Humanchemie GmbH», Германия)

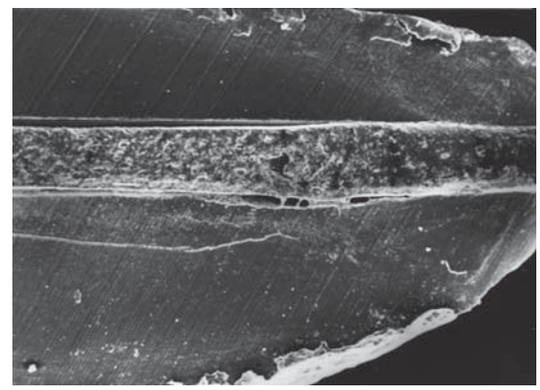

Рис. 2 Группа сравнения. Продольный скол апикальной трети корня зуба. Канал запломбирован силером. Поры в силере, а также между корневой пломбой и стенками канала. СЭМ. Ув. х 35,8.

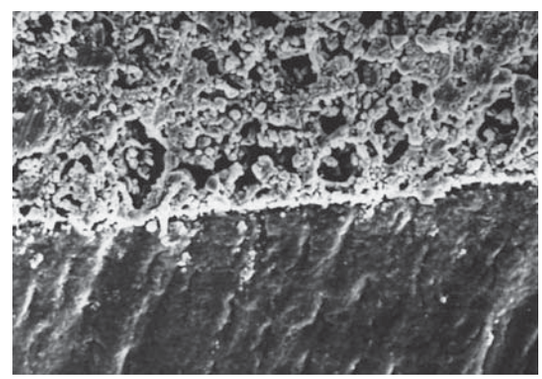

Рис. 3 Скол корня зуба. Основная группа. Поверхность стенки корневого канала, покрытая кристаллами фторида магния и кальция. СЭМ. Ув. х 1010.

Рис. 4 Скол корня зуба. Основная группа. Поверхность стенки корневого канала, покрытая кристаллами фторида магния и кальция. СЭМ. Ув. х 573.

нограмме мы обнаружили расширение периодонтальной щели (второй верхний премоляр).

В группе сравнения, где не использовали глубокое фторирование дентина корня, к сожалению, число зубов с отрицательной рентгенологической динамикой, увеличивалось. Спустя 6 месяцев их было 8, спустя год после лечения – 22, спустя 2 года – 29 и спустя 3 года – 33. В срок наблюдения 1 год и более различия между этими показателями в группе сравнения оказались статистически значимы с основной группой (p<0,05). Через 3 года наблюдения это различие составило 15,7%.

ОБСУЖДЕНИЕ РЕЗУЛЬТАТОВ

Метод глубокого фторирования дентина на сегодняшний день является наиболее эффективным методом устранения повышенной чувствительности зубов (гиперестезии). При этом Дентин-герметизирующим ликвидом обрабатывают участки обнаженного дентина на поверхности зуба, либо – дно и стенки кариозной полости. Поэтому метод используется только для профилактики или лечения повышенной чувствительности и кариеса твердых тканей зуба, а при эндодонтическом лечении зубов он не применялся.

Технология глубокого фторирования дентина основана на обтурации просвета дентинных трубочек, открывающихся в просвет корневого канала зуба. Жидкость № 1, слабокислый магниево-фтористый силикат, содержит ионы меди. Он открывает входы в дентинные трубочки и достаточно глубоко проникает в них. После этого дентин обрабатывается щелочной суспензией высокодисперсного гидроксида кальция (жидкость № 2). В результате химической реакции образуется фтоpосиликатный комплекс, который сразу же спонтанно распадается с образованием кристаллов фтористого магния и кальция размерами не более 500 нм и гидроксифтористой меди, а также кремниевой кислоты. Кремниевая кислота полимеризуется. В результате кристаллы фтористого магния и кальция оказываются в глубине дентинных трубочек в геле кремниевой кислоты, надежно защищенные от вымывания (силером при пломбировании канала) или тканевой жидкостью (при некачественной пломбировке канала). Растворимость образующихся микрокристаллов фтористого магния примерно в 10 раз больше растворимости обычного фтористого кальция. Это приводит к возникновению в дентинных трубочках и на поверхности зуба в 10 раз более высоких концентраций ионов фтора, чем в случае обычного, традиционного фторирования. Это, в свою очередь, способствует в 100 раз большему ускорению реминерализации, так как фтор заменяет ионы ОН-. Микрокристаллы фтористого магния выделяют фтор в течение длительного времени (более 1 года), обеспечивая реминерализацию перитубулярного дентина. Кроме того, при глубоком фторировании выпадающая в осадок, содержащая медь субстанция – щелочной фторид меди – оказывает перманентное бактерицидное действие вследствие того, что ионы меди извлекают серу из аминокислот бактерий, образуя сульфид меди. При этом трудно растворимый сульфид меди обладает свойством в катализируемом ионами меди процессе вновь превращаться в растворимую бактерицидную соль меди.

Метод глубокого фторирования дентина одобрен и рекомендован Стоматологической ассоциацией России, не имеет противопоказаний и не оказывает неблагоприятных воздействий на организм человека [2].

Проведение глубокого фторирования стенок корневого канала зуба позволяет надежно, на значительную глубину обтурировать отверстия дентинных трубочек, открывающихся в просвет канала. При последующем пломбировании канала трубочки остаются закрытыми. Поэтому даже при некачественной обтурации корневого канала пломбировочным материалом (в результате усадки материала, технической или врачебной ошибки) ликвид не вымывается из дентинных трубочек тканевой жидкостью, длительно препятствует развитию микрофлоры за счет пролонгированного противомикробного действия и может способствовать реминерализации перитубулярного дентина и очагов микробной деминерализации, что способствует восстановлению механической прочности дентина корня зуба и препятствует его фрактурам при жевании.

Для увеличения глубины проникновения Дентин-герметизирующего ликвида в дентин нами также предложен новый способ глубокого фторирования посредством проведения последовательных процедур его трансканального электрофореза, причем в каждом случае количество проходящего электричества через ткани корня зуба составляет от 1 до 5 мА х мин [5].

Таким образом, глубокое фторирование дентина корня обладает двойным эффектом. Во-первых, ликвид плотно обтурирует дентинные трубочки, открывающиеся в просвет канала, что мы наблюдали в лабораторной части исследования. Во-вторых, он оказывает длительное противомикробное действие и реминерализующее действие на перитубулярный дентин, что косвенно подтверждается результатами клинической части исследования.

ВЫВОДЫ

1. Глубокое фторирование дентина стенок корневых каналов зубов с помощью Дентин-герметизирующего ликвида способствует проникновению нанокристаллов фторида магния и кальция в дентинные трубочки на глубину 5 - 20 мкм, что обеспечивает их герметизацию.

2. В срок наблюдения до 3 лет использование указанной процедуры на 15,7% снижает риск развития периодонтита в депульпированных зубах.

ЛИТЕРАТУРА

1. *Винниченко Ю.А. Метод блокирования инфицированного корневого дентина с помощью адгезионной системы Etch & Prime 3.0 при лечении заболеваний пульпы и периодонта у детей и взрослых // Новое в стоматологии. - 2001. - № 9. - С. 25-27.*
2. *Гусев А.П., Мамедов А.А., Адмакин О.И., Шмаров Д.А. Влияние глубокого фторирования на состояние тканей полости рта и клеточный состав периферической крови // Стоматология, 2007, том 86, № 6, С. 60 – 63.*
3. *Митронин А.В., Герасимова М.М. Эндодонтическое лечение болезней пульпы и периодонта (Часть 2). Применение гидроксида кальция в эндодонтии // Эндодонтия today, 2012, № 4, С. 3 – 8.*
4. *Петрикас А.Ж. Пульпэктомия (Учебное пособие для стоматологов и студентов), 2-е изд., // М.- АльфаПресс.- 2006.- 300 с.*
5. *Румянцев В.А., Ольховская А.В., Задорожный Д.В. с соавт. Способ эндодонтического наноимпрегнационного лечения пульпита, апикального и краевого периодонтита зубов // Патент РФ № 2481803, Заявка на патент № 2012110325 от 20.03.2012. Публикация 20.05.2013, Бюл. № 14.*
6. *Румянцев В.А., Опешко В.В., Тубаева Е.А., с соавт. Комплексное эндодонтическое лечение зубов с применением депо- и гальванофореза гидроксида медикальция // Стоматология.- 2007, Том 86, № 2, С. 20 – 23.*
7. *Румянцев В.А., Родионова Е.Г., Денис А.Г. с соавт. Электронно-микроскопическая оценка эффективности гальванофореза // Стоматология, 2013, № 2, С. 4 – 8.*
8. *Румянцев В.А., Тубаева Е.А., Овчаренко О.С. Способ эндодонтического лечения пульпита и периодонтита зубов, Патент РФ № 2297232, Заявка на патент № 2006112696 от 18.04.2006. Публикация 20.04.2004, Бюл. № 11.*
9. *Садовский В.В. Депофорез. Теоретическое обоснование и клиническое применение// М., Мед. книга, 2006, 50 с.*