ИСПОЛЬЗОВАНИЕ ФАРИНГОСЕПТА ДЛЯ ПРОФИЛАКТИКИ ПОСТЭКСТРАКЦИОННЫХ ВОСПАЛИТЕЛЬНЫХ ОСЛОЖНЕНИЙ У БОЛЬНЫХ С ОБОСТРИВШИМСЯ ХРОНИЧЕСКИМ ПЕРИОДОНТИТОМ

■ **А.А. Тимофеев,**
Институт стоматологии НМАПО им. П.Л. Шупика, г. Киев, Украина

На основании проведенных обследований больных с обострившимся хроническим периодонтитом доказано, что использование Фарингосепта для профилактики развития воспалительных осложнений имеет положительный эффект. Применение Фарингосепта (в течение 3–4-х дней после удаления причинного зуба) у больных с обострившимся хроническим периодонтитом позволило сократить количество воспалительных осложнений в два раза. Фарингосепт (RANBAXY Laboratories Limited) можно рекомендовать для профилактики развития воспалительных осложнений после удаления зубов у больных с хроническим периодонтитом в стадии обострения.

Несмотря на успешное развитие терапевтической стоматологии, операция удаления зуба является самым распространенным хирургическим вмешательством. Более 90 % операций, которые проводят в условиях поликлиники, связаны с удалением зуба. Одним из наиболее часто встречающихся осложнений при удалении зубов является альвеолит. Альвеолит – широко распространенное заболевание, которое, по данным различных авторов, составляет 24–35 % от общего количества всех осложнений, встречающихся у больных после удаления зубов. Осложнения после удаления зуба могут протекать в двух формах: первая – в виде остеомиелита альвеолярного отростка (в конце 2–3-й недели заболевания в результате секвестрации стенок лунки зуба возникает необходимость в оперативном вмешательстве), вторая – в виде «сухой лунки» (длится в течение одной недели и не нуждается в проведении хирургического лечения). Только последнюю форму следует отнести к альвеолиту.

Существенную роль в возникновении альвеолитов играет инфицирование лунки. Микроорганизмы могут проникать в постэкстракционную рану из одонтогенных и неодонтогенных очагов хронического инфицирования, которые располагаются в виде гранулемы или грануляционной ткани на слизистой оболочке полости рта, носа, носоглотки, а также в самой лунке.

По мнению Ю.В. Дяченко (1982) и В.В. Каминского (2002), основным местом скопления стафилококков в организме человека является полость носа. По данным авторов, ее высокая обсемененность стафилококками является стабильным показателем развития альвеолитов, не зависящим от возраста и пола больных, а также сезонности.

По мнению А.А. Тимофеева (2004), некоторые авторы (Ю.В. Дяченко) недооценивают роль одонтогенных очагов хронического инфицирования в развитии альвеолита. При данном заболевании у большинства больных мы обнаружили идентичные микроорганизмы в лунке, в одонтогенных очагах и в зеве. На интенсивность обсеменения полости рта микроорганизмами влияет ряд факторов, в том числе возраст и пол больных, вид заболевания, сезон года. Также необходимо учитывать и степень инфицирования стафилококками полости рта и носа (А.А. Тимофеев, 1982). Предполагают, что большая часть микроорганизмов, обсеменяющих полость рта, проникает в нее из полости носа. Заслуживает внимания рекомендация Ю.В. Дяченко (1982) и Г.А. Житковой (1984), указывающая на необходимость проведения у больных перед хирургическим вмешательством санации полости носа. Г.А. Житкова (1984) установила зависимость между видовым составом стафилококковой микрофлоры, выделенной из постэкстракционной лунки и слизистой оболочки полости носа, и тяжестью течения заболевания.

Цель проводимого исследования – определить эффективность Фарингосепта для профилактики развития посттравматических воспалительных осложнений у больных с обострившимся хроническим периодонтитом.

МАТЕРИАЛ И МЕТОДЫ ИССЛЕДОВАНИЯ

Под нашим наблюдением находились 25 больных с обострившимися хроническими периодонтитами в возрасте от 16 до 49-ти лет, которым для профилактики постэкстракционных воспалительных осложнений использовали Фарингосепт (RANBAXY Laboratories Limited). Контролем служили 28 больных с таким же заболеванием и такого же возраста, которых лечили традиционными методами.

Фарингосепт (AMBAZONE) – таблетки для рассасывания по 10 мг. Фармакологические свойства: моногидрат амбазона (10 мг) является местным антисептиком с высокой активностью в отношении патогенных микроорганизмов, которые чаще всего служат причиной инфекций ротовой полости и верхних дыхательных путей: оказывает выраженное бактериостатическое действие на стрептококки и пневмококки.

Применяется в качестве препарата для местного лечения инфекционно-воспалительных заболеваний ротоглотки , что позволяет снизить частоту случаев применения системных противомикробных химиотерапевтических средств и развития резистентности микроорганизмов к ним. Кроме того, применение таблеток для рассасывания способствует увеличению слюноотделения и увлажнению слизистой оболочки, что уменьшает раздражение. Препарат не влияет на микрофлору кишечника, поэтому не вызывает дисбактериоза ЖКТ. Применение: рекомендованная доза препарата для взрослых и детей в возрасте старше 7-и лет – 4–5 таблеток (40–50 мг амбазона) в сутки на протяжении как минимум 3–4-х дней. Препарат применяют через 15–30 мин после еды, после чего 2–3 ч не следует принимать пищу или жидкость. Рекомендованная доза для детей в возрасте 3–7 лет – 1 таблетка три раза в сутки (30 мг амбазона) 3–4 дня. Превышение рекомендованной дозы не усиливает терапевтический эффект. Противопоказанием является повышенная чувствительность к ингредиентам препарата. Фарингосепт не влияет на способность управлять транспортными средствами или работать со сложными механизмами.

Таким образом, всех обследуемых мы разделили на две группы наблюдения: 1-я группа (основная) – это 25 больных с обострившимся хроническим периодонтитом, которым удаляли причинный зуб и назначали Фарингосепт по 3–5 таблеток (30–50 мг амбазона) в сутки на протяжении 3–4-х дней после удаления зуба, и 2-я группа (контрольная) – 28 больных с обострившимся хроническим периодонтитом, которым удаляли причинный зуб и назначали традиционное лечение (ванночки с общеизвестными антисептическими растворами).

Всем больным проведены общеклинические методы обследования, которые включали: осмотр (определялись степень выраженности асимметрии лица, отек, гиперемия и инфильтрация слизистой оболочки лунки причинного зуба), пальпацию, сбор анамнеза, рентгенографию челюстей. Кроме ранее указанных обследований больным также проводились микробиологические методы (определялась микрофлора в лунке удаленного зуба и ее антибиотикочувствительность), контактная термометрия, проба Шиллера-Писарева (для выявления воспалительного процесса слизистой оболочки альвеолярного отростка) с вычислением йодного числа Свракова.

Клинические симптомы и полученные цифровые данные лабораторных обследований обработаны вариационно-статистическим методом с использованием персонального компьютера. Достоверность результатов обследования вычисляли по критериям Стьюдента. Различия считали достоверными при $p < 0,05$.

РЕЗУЛЬТАТЫ ИССЛЕДОВАНИЯ И ИХ ОБСУЖДЕНИЕ

Микробиологические обследования проведены у 25-ти больных 1-й группы наблюдения (во время удаления зуба из лунки полученный экссудат использовали для проведения микробиологических исследований). Контролем служили 28 больных с таким, как и в 1-й группе, диагнозом – обострившийся периодонтит. Через 4–5 дней после удаления зуба проводили микробиологические исследования (посев брали из лунки удаленного зуба). У обследуемых из 1-й и 2-й групп наблюдения в 100 % мы выявили микроорганизмы (стафилококки, стрептококки в монокультуре и в ассоциациях) (рис. 1). Патогенные микроорганизмы в лунке удаленного зуба через 4–5 дней после его экстракции у обследуемых 1-й группы наблюдения не обнаружены (рис. 1). У обследуемых 2-й группы, т. е. с традиционным лечением, мы выявили патогенную микрофлору у 11-ти обследуемых (в 39,3 %).

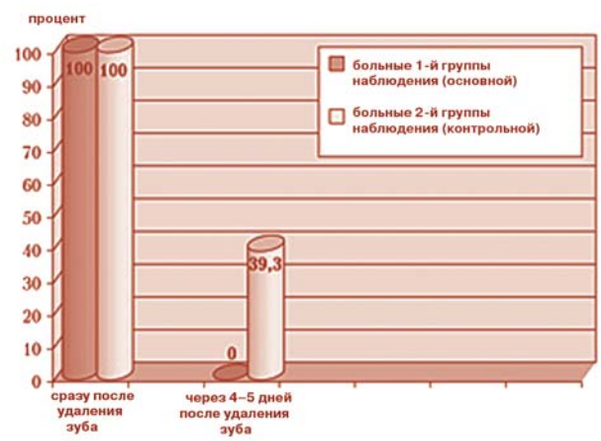

Рис. 1. Частота высеваемости патогенных микроорганизмов из лунки удаленного зуба при хроническом периодонтите в стадии обострения

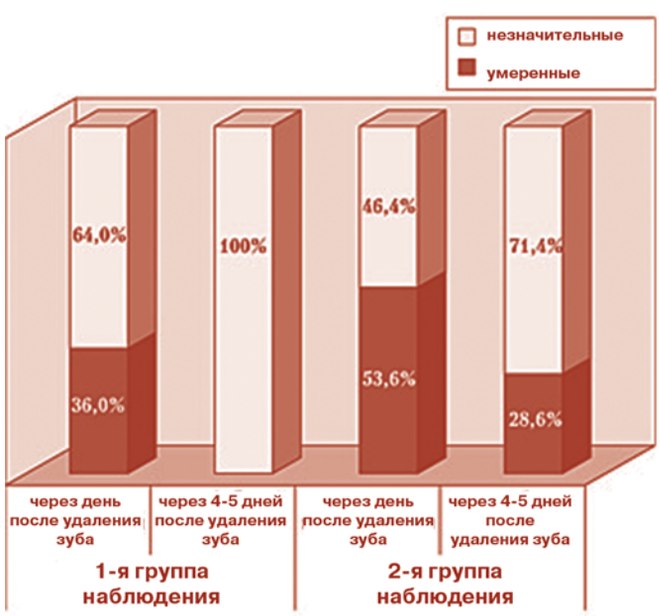

Рис. 2. Динамика изменения выраженности болевых ощущений в лунке удаленного зуба у больных с обострившимся хроническим периодонтитом

Болевые ощущения в лунке удаленного зуба (рис. 2) у больных 1-й группы наблюдения через день после экстракции были следующими: умеренные – у 9 чел. (36,0 %) и незначительные – у 16 чел. (64,0 %). Во 2-й группе: боли умеренного характера – у 15 чел. (53,6 %), незначительного характера – у 13 чел. (46,4 %). Через 4–5 дней после удаления зуба болевые ощущения в области лунки (рис. 2) у больных 1-й группы были незначительными – у 25 чел. (100 %). Во 2-й группе через 4–5 дней после экстракции зуба: боли умеренного характера – у 8 чел. (28,6 %), незначительные боли – у 20 чел. (71,4 %).

Через день после проведенного удаления зуба в 1-й группе наблюдения слизистая оболочка лунки была гиперемированной (рис. 3): умеренная – у 5 чел. (20,0 %); незначительная – у 20 чел. (80,0 %). Во 2-й группе (контрольной) наблюдалась гиперемия краев послеоперационной раны: умеренная – у 14 чел. (50,0 %) и незначительная – у 14 чел. (50,0 %). Через 4–5 дней после проведенного удаления зуба в 1-й группе наблюдения слизистая оболочка лунки была гиперемированной: незначительно – у 2 чел. (8,0 %) и не было гиперемии у 23 чел. (92,0 %). В контрольной (2-й группе) наблюдалась гиперемия лунки: умеренная – у 2 чел. (7,1 %), незначительная – у 8 чел. (28,6 %) и не было гиперемии у 18 чел. (64,3 %).

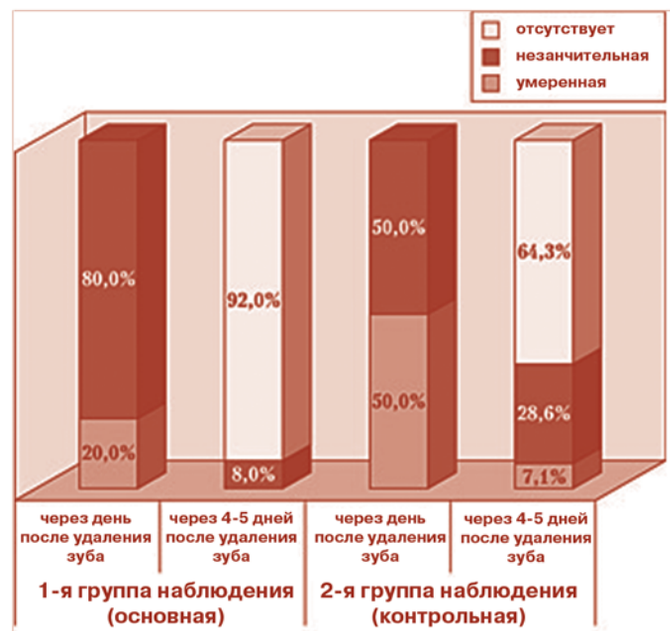

Рис. 3. Динамика изменения выраженности гиперемии лунки удаленного зуба у больных с обострившимся хроническим периодонтитом

Слизистая оболочка лунки удаленного зуба через день после его экстракции была инфильтрирована (рис. 4), в 1-й группе у всех обследуемых (100 %) умеренно. Во 2-й группе также отмечена инфильтрация слизистой оболочки лунки у всех больных: выраженная – у 5 чел. (17,9 %) и умеренная – у 23 чел. (82,1 %). Через 4–5 дней после удаления зуба слизистая оболочка лунки была инфильтрирована только у некоторых обследуемых (рис. 4) в 1-й группе: умеренно – у 3 чел. (12,0 %) и отсутствовала инфильтрация у 22 чел. (88,0 %). В контрольной группе : умеренная – у 15 чел. (53,6 %) и отсутствует у 13 чел. (46,4 %).

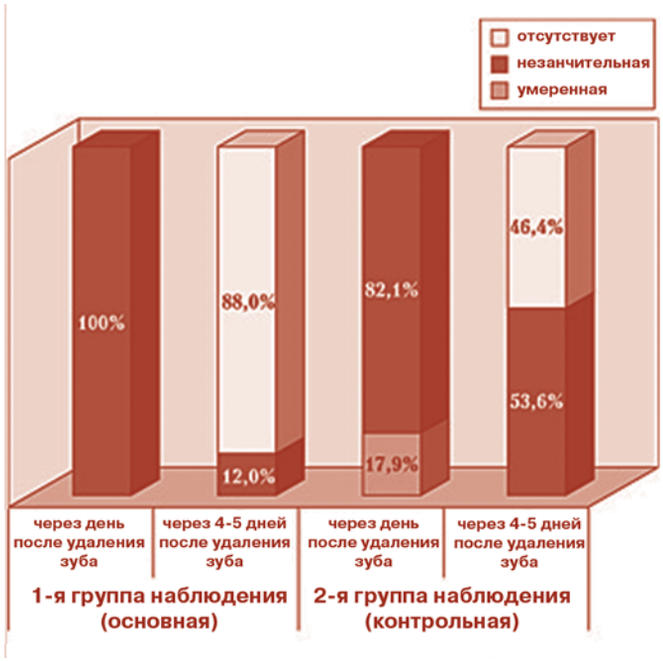

Рис. 4. Динамика изменения выраженности инфильтрации слизистой оболочки лунки удаленного зуба у больных с обострившимся хроническим периодонтитом

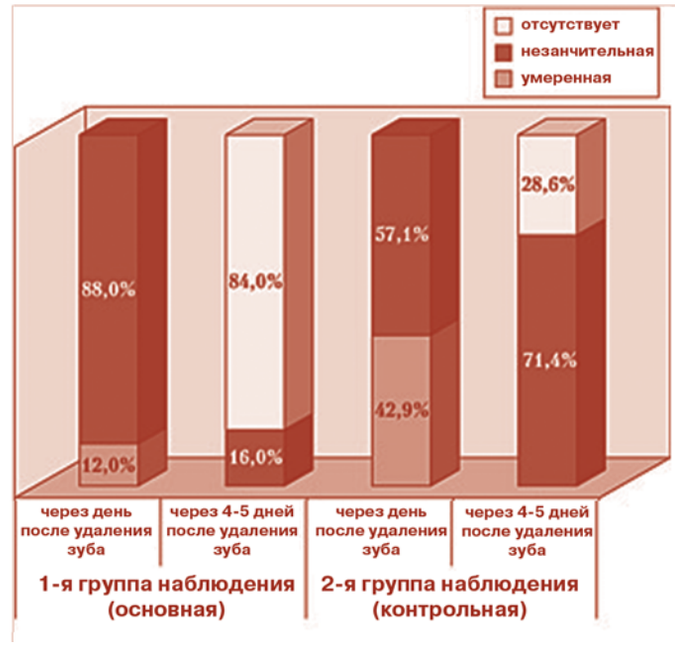

Рис. 5. Динамика изменения выраженности налета фибрина по краям лунки удаленного зуба у больных с обострившимся хроническим периодонтитом

Через день после удаления зуба (рис. 5) края лунки покрыты в 1-й группе наблюдения налетом фибрина: выраженным – у 3 чел. (12,0 %), незначительным – у 22 чел. (88,0 %). В контрольной группе наблюдения: выраженный налет фибрина – у 12 чел. (42,9 %) и незначительный – у 16 чел. (57,1 %). Через 4–5 дней после удаления зуба края лунки в основной группе покрыты незначительным налетом фибрина у 4 чел. (16,0 %), отсутствует налет фибрина у 21 чел. (84,0 %). В контрольной группе: незначительный налет фибрина – у 20 чел. (71,4 %) и отсутствует у 8 чел. (28,6 %).

Проба Шиллера-Писарева (йодное число Свракова) до операции и через день после удаления зуба в 1-й (основной) группе составляла 4,4±1,1 и 4,6±1,3 балла (во 2-й контрольной группе – соответственно 4,0±1,0 и 4,2±1,3 балла). Данные показатели цифрового значения пробы Шиллера-Писарева соответствовали умеренно выраженному процессу воспаления. Проба Шиллера-Писарева (йодное число Свракова) через 4–5 дней после цистэктомии в 1-й (основной) группе составляла 2,3±0,6 балла (показатели цифрового значения пробы Шиллера-Писарева соответствовали слабо выраженному процессу воспаления). В контрольной группе данный показатель через 4–5 дней после операции был равен 3,3±1,2 балла (соответствовал умеренно выраженному воспалительному процессу).

Воспалительные осложнения в виде альвеолита в 1-й (основной) группе наблюдения мы зарегистрировали у 3-х больных (в 12,0 %) после проведения удаления зуба у больных с обострившимся хроническим периодонтитом, а во 2-й группе (контрольной) – у 7-и обследуемых (25,0 %). Применение Фарингосепта позволило сократить количество воспалительных осложнений при удалении зубов у больных с обострившимся хроническим периодонтитом более чем в два раза.

ВЫВОДЫ

На основании проведенных обследований больных с обострившимся хроническим периодонтитом доказано, что использование Фарингосепта для профилактики развития воспалительных осложнений имеет положительный эффект. Применение Фарингосепта (в течение 3–4-х дней после удаления причинного зуба) у больных с обострившимся хроническим периодонтитом позволило сократить количество воспалительных осложнений в два раза.

Фарингосепт (RANBAXY Laboratories Limited) можно рекомендовать для профилактики развития воспалительных осложнений после удаления зубов у больных с хроническим периодонтитом в стадии обострения.

ЛИТЕРАТУРА

1. Тимофеев А.А. Руководство по челюстно-лицевой хирургии и хирургической стоматологии. – Киев. – 2004. – 1062 с.

2. Тимофеев А.А. Основы челюстно-лицевой хирургии. – М.: «Медицинское информационное агентство», 2007. – 696 с.