УДАЛИЛИ ЗУБ: ЧТО ДАЛЬШЕ?

■ **С. Васильев,**

Хирург-имплантолог, г. Москва,
www.implant-in.com

Удаление зуба – самая распространенная хирургическая операция на свете. В идеальном мире техникой данной операции должен владеть любой доктор любой специальности, в мире реальном этим занимаются стоматологи-хирурги. Ну, или стоматологи-универсалы. Долгое время считалось, что состояние лунки и окружающих лунку тканей не имеет большого значения – лишь бы не развился альвеолит. Существовавшие протетические конструкции не предполагали участия этих тканей в опоре протеза, поэтому к ним относились, мягко говоря, пренебрежительно.

С появлением и развитием имплантологии, ситуация сильно изменилась. Атрофия костной ткани, развивающаяся после удаления зуба, даже в краткосрочном периоде серьезно осложняла процесс имплантологического лечения и протезирования: требовался ряд дополнительных хирургических процедур, этапное протезирование и т. д. Особую значимость это явление приобрело при работе в эстетической зоне.

Сегодняшние имплантологи с помощью современных материалов и технологий способны восстановить любой объем костной ткани в любом участке зубного ряда. Такие операции как остеопластика, синуслифтинг, реконструкция мягких тканей и т. д. давно перешли из экспериментов в обычную практику обычного врача. Следовательно, атрофия костной ткани и слизистой оболочки после удаления зуба – проблема, в принципе, решаемая. Но зачем вообще создавать эту проблему, если предотвратить ее достаточно просто уже на этапе удаления зуба?

* * *

Немедленная имплантация – один вариантов решения проблемы. Установка импланта в лунку только что удаленного зуба позволяет «удержать» объемы окружающих тканей, ускоряет процессы реабилитации и восстановления нагрузки на участок альвеолярного гребня. Всё это, безусловно, способствует снижению уровня атрофии окружающих лунку тканей и, как следствие – приемлемому эстетическому и функциональному результату (рис.1-4).

Однако, возможности методики немедленной имплантации широки, но не безграничны. Существует ряд клинических ситуаций, когда после удаления зуба нельзя установить имплантат в лунку. Такими ситуациями являются:

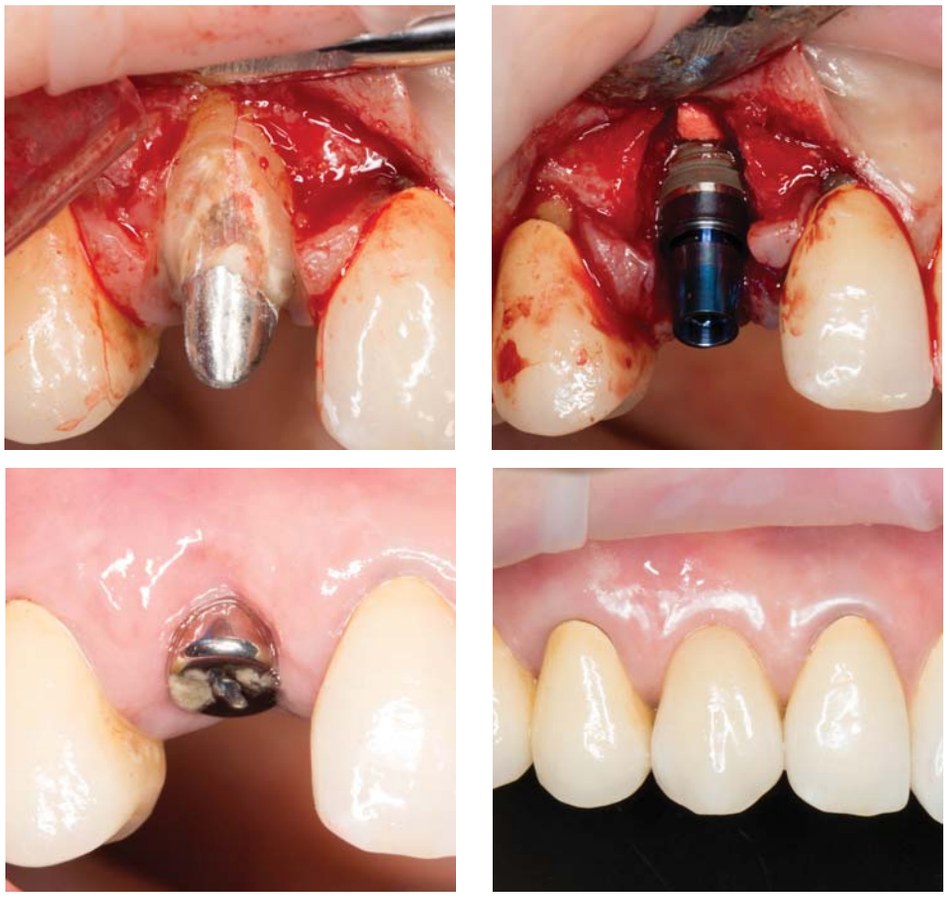

Рисунки 1-4 «Идеальная» тактика при работе с зубами, подлежащими удалению – немедленная имплантация(слева направо): продольная трещина корня 13 зуба; одномоментное удаление зуба и имплантация (XiVE Dentsply Implants); клиническая картина через 3 месяца, старт протетических этапов, металлокерамическая коронка на импланте (профосмотр через 6 месяцев после операции) (Васильев С., Ахинян Д.)

– **планируемое ортодонтическое лечение**. Немедленная имплантация в некоторых участках может серьезно осложнить проведение последующей коррекции прикуса.

– **отсутствие достаточных объемов костной ткани для стабилизации импланта**, в т. ч. близкое к апикальной части корня расположение верхнечелюстной пазухи.

– **наличие обширного воспалительного процесса в прикорневой области** и, как следствие, отсутствие уверенности в возможности немедленной имплантации вообще.

Таким образом, перед имплантологами регулярно встает вопрос – что делать с лункой после удаления зуба? Как предотвратить или хотя бы уменьшить атрофию кости и мягких тканей, неизбежно развивающуюся после утраты зуба? И, следовательно, не усложнять себе работу в дальнейшем?

В приведенной ниже статье я хотел бы поделиться своим опытом работы в данном направлении.

Итак, в практике хирурга-имплантолога рано или поздно возникает ситуация, когда немедленная имплантация (не говоря уже о немедленной нагрузке на имплантат) является не то, что невозможной, а просто очень рискованной.

Вместе с тем, не является секретом, что развивающаяся сразу после удаления зуба атрофия костной ткани может серьезно осложнить последующее имплантологическое лечение, особенно в эстетически значимой зоне.

Для того, чтобы в подобных ситуациях свести процессы атрофии к минимуму, достаточно давно были разработаны методики аугментации, т. е. заполнения лунок только что удаленных ксено– или аутоматериалом.

Однако, широкому распространению данных методик препятствовало несколько факторов:

– недостаточное понимание роли адекватных объемов костной ткани и слизистой оболочки для предсказуемого и долговечного результата имплантологического лечения. Некоторым докторам эта роль непонятна и сейчас – периодически мы сталкиваемся с имплантами диаметром 3.0 мм в области больших коренных зубов.

– необходимость наличия донорского участка для забора аутоматериала, что само по себе увеличивает сложность и травматичность вмешательства.

– отсутствие биоматериалов и методик аугментации с их использованием, позволяющими получить предсказуемый результат лечения.

– отсутствие внятных и предсказуемых протоколов аугментации лунок, дающее повод для фантазии и экспериментов, к сожалению, не всегда удачных.

К своему великому стыду, я должен признаться, что мой скепсис в отношении консервации лунок после удаления зубов основывался, в первую очередь, на последних двух факторах. И это вполне понятно: не каждый пациент готов на возрастание травматичности и сложности хирургического вмешательства ради получения неясного результата. Отчасти, мое скептическое отношение поддерживали отзывы и неудачный опыт работы моих коллег в этом направлении.

Но в чем была причина неудач?

Любой биоматериал, помещенный в лунку, находится в неблагоприятной для регенерации среде. С одной стороны, удаление зубов происходит, в основном, по поводу хронического воспалительного процесса и, следовательно, лунка зуба изначально инфицирована. С другой – отсутствие изоляции биоматериала от внешней среды достаточно быстро приводит к его обсеменению и последующей несостоятельности.

Я, как и большинство моих коллег, вскоре пришел к выводу, что **ключевым фактором для успешной аугментации, является изоляция лунки от внешней среды.** Другими словами, необходимо не просто поместить в лунку какой-то биоматериал, но и «запечатать» его, закрыть от попадания ротовой жидкости, микрофлоры полости рта и т. д.

Но одно дело – понять, а совсем другое – реализовать на практике.

Герметизация лунки за счет перемещения мягких тканей вокруг нее (по типу пластики ороантрального соустья) в большинстве случаев приводит к деградации кератинизированной десны и ускоряет процессы атрофии за счет излишнего натяжения слизистой оболочки.

Пересадка свободного слизистотканного лоскута также не совсем удобна – создает дополнительную раневую поверхность в донорском участке (как правило, это твердое небо), а это увеличивает травматичность операции.

Использование коллагеновой матрицы для герметизации лунок с биоматериалом позволяет решить эти проблемы.

КЛИНИЧЕСКАЯ СИТУАЦИЯ #1

Пациент обратился с разрушенным 15 зубом, не подлежащим реставрации существующими консервативными методиками. Планировавшаяся изначально немедленная имплантация (удаление зуба и одномоментная установка импланта) оказалась невозможной из-за отсутствия необходимых для стабилизации импланта объемов костной ткани.

Поэтому было принято решение об удалении зуба и консервации лунки с помощью биоматериалов.

После удаления 15 зуба, в лунку был помещен Geistlich Bioss Collagen, после чего лунка закрыта коллагеновой матрицей Geistlich Mucograft Seal (рис. 5).

Рисунок 5. Наложение коллагеновой матрицы Mucograft Seal на апертуру лунки

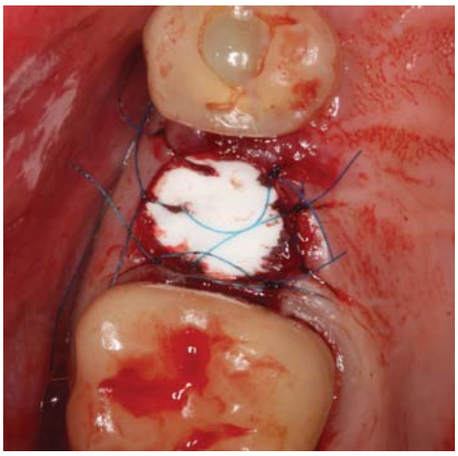

Рисунок 6. Фиксация коллагеновой матрицы с помощью швов

Рисунок 7. Состояние лунки удаленного зуба через 2 дня после операции

Для фиксации матрицы используются нерезорбирумый монофиламентный шовный материал диаметром 6-0 или 7-0 (рис. 6).

Одним из преимуществ матрицы Mucograft являются ее физические свойства: прочность и эластичность, которые не теряются при смачивании. Поэтому ее можно легко подшить к краю слизистой оболочки обычными узловыми швами.

Рисунки 8-9. Внешний вид области удаленного зуба через полтора месяца после операции

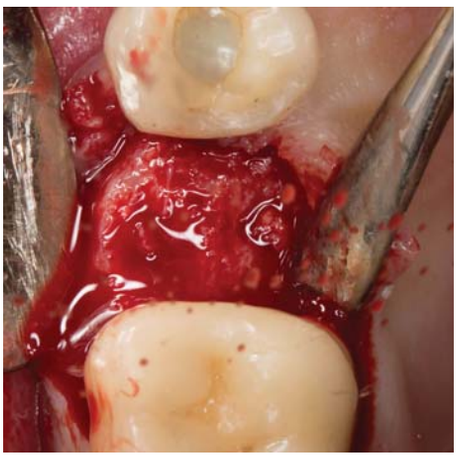
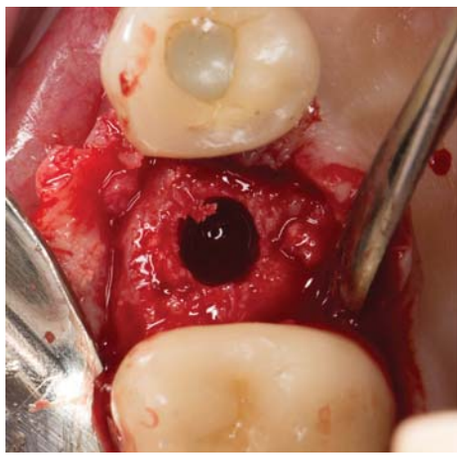
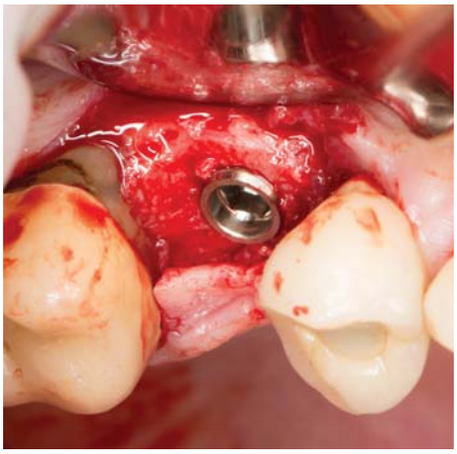

Рисунки 10-13. Этапы операции имплантации (слева направо) сформированная костная ткань через полтора месяца после удаления зуба, подготовка лунки под имплантат, установка импланта, состояние послеоперационной раны через неделю после операции

После операции пациент получает стандартные рекомендации по уходу за лункой удаленного зуба, одним из компонентов лекарственной терапии является назначение витамина С (аскорбиновой кислоты) в большой дозировке (500 мг/день). Контрольный осмотр через 2 дня (рис. 7). Швы с послеоперационной раны снимаются на 10-12 день. Имплантологический этап можно начинать через 1,5-2 месяца. К этому моменту область отсутствующего зуба выглядит следующим образом (рис. 8-9).Работать в таких условиях – мечта любого имплантолога (рис. 10-13).

По рисункам 10 и 11 понятно, как регенерирует лунка, герметизированная с помощью Mucograft Seal и каково качество новообразованной костной ткани.

В данном клиническом случае превентивная консервация лунки с помощью коллагеновой матрицы Mucograft Seal позволила сохранить объемы как костной ткани, так и слизистой оболочки. Уже на этапе удаления зуба мы создали условия для беспроблемного имплантологического лечения, причем ни разу не увеличив травматичность удаления для пациента.

КЛИНИЧЕСКАЯ СИТУАЦИЯ #2

Пациентка, обратилась с жалобами на боли 22 зубе. При рентгенологическом исследовании (КЛКТ) выявлена обширная гранулема в области верхушки корня, продольная трещина корня 22 зуба (рис 14).

Рисунок 14. 22 зуб под коронкой, подлежит удалению по терапевтическим показаниям

Немедленная имплантация как решение в данном случае не подходит – наличие воспалительного процесса создает дополнительные риски. Кроме того, вестибулярная стенка лунки зуба весьма тонкая, существует вероятность ее потери в процессе подготовки лунки под имплантат.

Совместно с пациенткой принимается решение об удалении зуба, консервации лунки для сохранения объемов окружающей костной ткани и десны, последующей отсроченной имплантации.

Перед удалением с помощью скальпеля рассекается (а не отслаивается – и это очень важно) круговая связка зуба, после чего зуб аккуратно извлекается из лунки с помощью щипцов. Особое внимание уделяется сохранению межзубных сосочков (рис. 15).

Рис 15. Лунка удаленного зуба

После чего через лунку зуба удаляются остатки прикорневой гранулемы. В лунку последовательно помещается лекарственный препарат Neocones (рис. 16) и биоматериал Bioss Collagen (рис. 17, 18).

Последний удобен тем, что его с помощью скальпеля можно подогнать под размеры лунки, при этом он сохраняет форму и структуру, не рассыпается. Его не нужно конденсировать или уплотнять.

Рис. 16. Neocones помещается в область прикорневой гранулемы

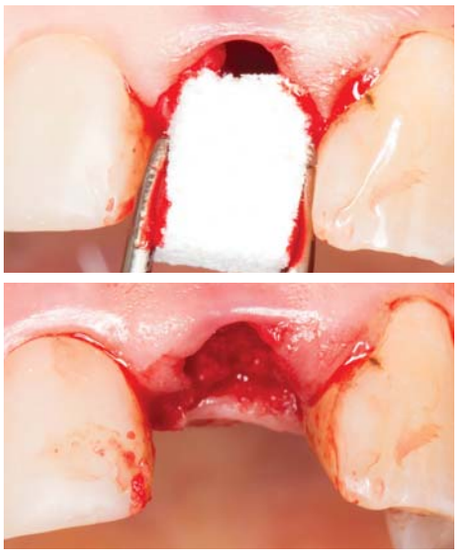

Рисунки 17-18. Bio-Oss Collagen и его положение в лунке

Биоматериал помещается до уровня костной ткани. Важно проверить, чтобы он не выходил за ее границы.

Подобные Bio-Oss Collagen материалы – идеальное решение для подобных случаев. Я не рекомендую использовать порошкообразные или гелеобразные биоматериалы по ряду причин: не удерживают форму лунки, теряют структуру, слеживаются, нуждаются в конденсации, легко вымываются в процессе луночкового кровотечения, риски их инфицирования выше, чем у материалов других форм-факторов.

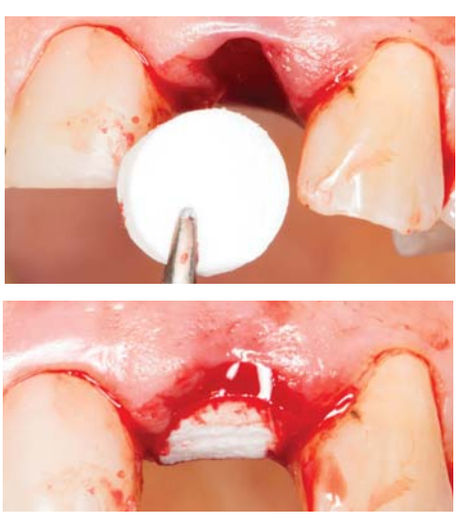

Рисунки 19-20. Коллагеновая матрица Mucograft Seal

Напомню, что ключевой фактор успеха при аугментации лунки – это изоляция находящегося в ней материала от факторов внешней среды. В данном клиническом случае мы использовали коллагеновую матрицу Mucograft Seal (рис 19, 20).

Коллагеновую матрицу также можно подогнать по размеру и форме лунки с помощью ножниц.

Mucograft Seal фиксируется узловыми нерезорбируемыми швами (рис. 21-22). Использование П-образных или Х-образных швов не очень желательно, поскольку они менее надежны в плане фиксации материала, создают излишнее натяжение окружающих тканей (и, как следствие, способствуют их деградации), а также не очень удобны в плане послеоперационного ухода и гигиены. Хотя, безусловно, накладывать их легче и быстрее.

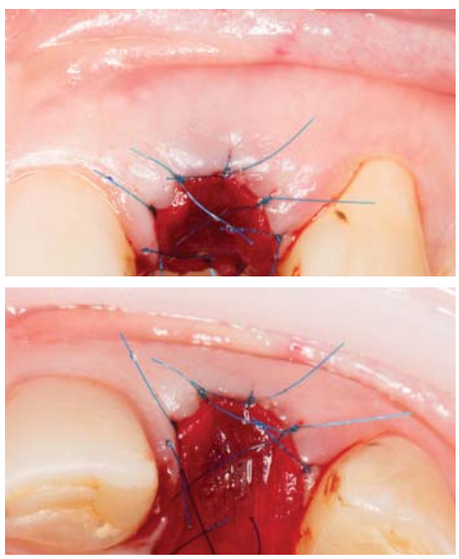

Рисунки 21-22. Фиксация Mucograft Seal при помощи узловых швов

Швы снимаются на 10-12 день, на время регенерации пациентке изготавливается несъемный композитный иммедиат-протез с фиксацией на стекловолокне.

Как и в первом клиническом случае, к имплантации можно приступать через полтора-два месяца.

Внешний вид области удаленного зуба через два месяца (рис. 23).

Рисунок 23. Внешний вид области удаленного зуба через два месяца после операции

Рисунок 24. Подобный объем и качество новообразованной костной ткани вряд ли был бы достижим при обычном заживлении лунки удаленного зуба

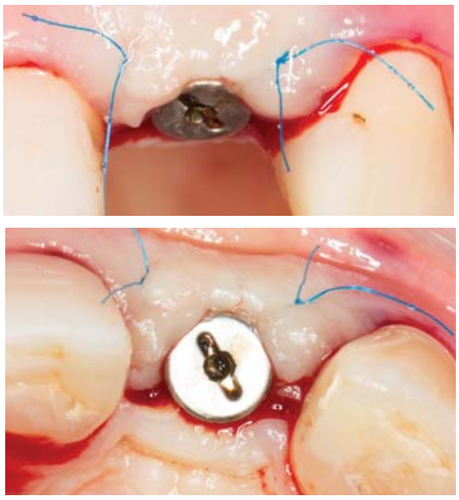

Рисунки 25, 26. Установка формирователя десны и наложение швов после операции имплантации

Имплантологический этап после проведенной аугментации лунки не представляет проблем. На рисунке 24 хорошо видны объем и качество новообразованной костной ткани. Вряд ли это было достижимо, если бы лунка заживала «сама по себе».

Поскольку объемы кератинизированной десны в области удаленного зуба практически не изменились, операцию имплантации можно завершить установкой формирователя десны (рис. 25, 26).

Достижение окончательного эстетического результата теперь – дело техники. Ортопед и зубной техник получили, практически, идеальные условия для качественной, долговечной и эстетичной работы.

Таким образом, использование коллагеновой матрицы – это значительное упрощение и облегчение работы по аугментации лунок после удаления зубов: нет необходимости в донорском участке и заборе аутотграфта отсутствует необходимость стягивать и перемещать окружающие лунку ткани, увеличивая, тем самым, риски возникновения и развития их атрофии.

Разумеется, если использовать биоматериалы с умом.

КЛИНИЧЕСКАЯ СИТУАЦИЯ #3

Очень часто околокорневые воспалительные процессы приводят к деструкции костной ткани, увеличивают степень ее атрофии после удаления зуба и затрудняют регенерацию, в том числе и слизистой оболочки.

Поэтому превентивная аугментация лунок зубов, удаляемых из-за обширных периапикальных воспалительных новообразований, является весьма актуальной темой.

При этом важно помнить, что острое или обострение хронического воспаления являются противопоказанием для подобной процедуры. Другими словами, при удалении зубов по экстренным показаниям (острая боль, отек и т. п.) проводить превентивную аугментацию нельзя.

Рисунок 27. Клиническая ситуация #3. Хронический периодонтит, периапикальный воспалительный процесс с выраженной деструкцией костной ткани в области 45, 47 зубов

Рисунок 28. Снятие коронок необходимо для атравматичного удаления зубов

Рисунок 29. В лунке удаленного 47 зуба хорошо видна кистогранулема

Рисунок 30. Заполнение лунки 47 зуба графтом Geistlich Bioss Collagen

Рисунки 31, 32. Наложение и фиксация коллагеновой матрицы Mucograft Seal

В данном случае (рис. 27) пациентку вообще ничто не беспокоит. Однако, из-за выраженного воспалительного процесса и невозможности его консервативного лечения, зубы 45, 47 мы вынуждены удалить.

Уже при удалении зубов поднимается вопрос об их дальнейшем протезировании. И, учитывая возраст пациентки и ее пожелания, мы принимаем решение о восстановлении данных зубов мостовидным протезом с опорой на импланты.

К сожалению, немедленная имплантация в данном случае невозможна из-за особенностей анатомии нижней челюсти и наличия больших очагов деструкции костной ткани. Мы просто не сможем стабилизировать импланты при такой клинической ситуации.

Также нам известно, что наличие больших периапикальных воспалительных очагов может может не только осложнить регенерацию лунки, но и спровоцировать развитие альвеолита. Поэтому совместно с пациенткой мы решили провести аугментативные процедуры сразу после удаления зубов.

Операция начинается с анестезии и снятия коронок (рис. 28). Удаляется 47 зуб (рис. 29). После удаления 47 зуба в лунке хорошо видна периапикальная кистогранулема (рис. 29). Ее удаление проводят с помощью специальных кюрет, после чего лунка заполняется ксенографтом Geistlich Bioss Collagen (рис. 30). После чего лунка «запечатывается» коллагеновой матрицей Mucograft Seal (рис. 31, 32).

Коллагеновая матрица фиксируется узловыми нерезорбируемыми швами и обеспечивает герметичность лунки.

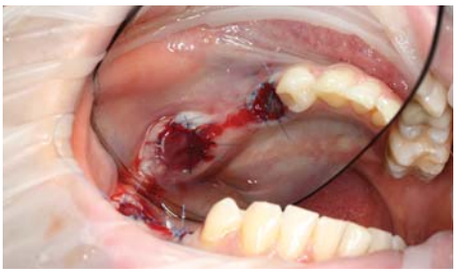

Рисунки 33, 34, 35, 36. Сверху вниз: состояние лунки после удаления 45 зуба (видна периапикальная гранулема); заполнение лунки графтом; наложение матрицы Mucograft Seal; состояние области удаленных зубов после операции

Без нее графт быстро инфицируется и, не только не способствует, но и осложняет заживление лунки зуба.

Аналогичные процедуры проводят при удалении 45 зуба (рисунки 33-36). После операции пациентке даются стандартные рекомендации и назначения, первый послеоперационный осмотр планируется через день.

Состояние области удаленных зубов через 1 день после операции (рис. 37).

Рисунок 37. Состояние лунок зубов через 1 день после операции

Все жалобы пациентки в послеоперационном периоде сводятся к дискомфорту из-за отсутствия зубов. Болезненных ощущений, кровотечения, отека и других явлений, характерных для «обычных» удалений зубов нет.

Состояние области операции через 4 дня (рис. 38).

Рисунок 38. Состояние области удаленных зубов через 4 дня после операции

Жалоб нет. Послеоперационные назначения и рекомендации отменяются. Снятие швов планируется через неделю.

Вид области удаленных зубов через 12 дней после операции и 2 дня после снятия швов (рис. 39).

Рисунок 39. Вид области удаленных зубов через 12 дней после операции

Как видите, мы получили беспроблемное и комфортное заживление лунок зубов в боковом сегменте. Наличие больших костных полостей, оставшихся после удаленных периапикальных гранулем, не сказалось ни на качестве заживления, ни на комфортности послеоперационного периода. Не было характерных для подобных клинических ситуаций послеоперационного луночкового кровотечения, боли, отека и т. п.

К имплантации можно приступать сразу, как только сформируется нормальная слизистая оболочка над лунками удаленных зубов. Обычно процесс ее регенерации занимает 3-5 недель. Мы ждем, обычно, несколько дольше, 6 недель, после чего приступаем к имплантации (рис. 40-43).

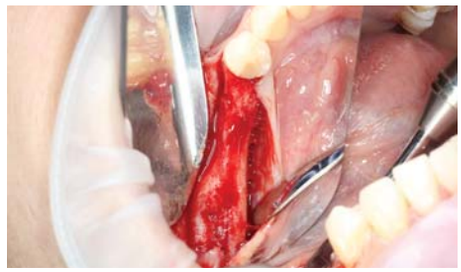

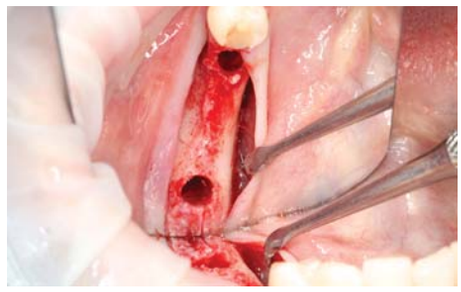

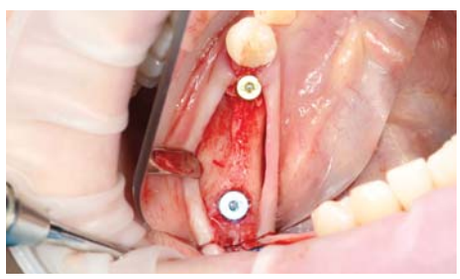

Рисунки 40-43. Сверху вниз: через 6 недель мы видим сформированную костную ткань с минимальной атрофией; по качеству получаемой при подготовке лунок костной стружки можно судить о качестве сформировавшейся костной ткани; подготовка лунок под имплантаты 45, 47 зубов; установленные импланты Dentsply XIVE Dentsply Implants в области 45, 47 зубов

Безусловно, превентивная аугментация лунок наиболее актуальна при удалении зубов в эстетически значимой зоне. Однако, клинический случай #3 наглядно показывает необходимость и преимущества превентивной аугментации лунок в боковых сегментах зубного ряда: достижение комфортного послеоперационного периода, профилактика альвеолита, уменьшение степени атрофии альвеолярного гребня даже в относительно неблагоприятных случаях. Как результат превентивной аугментации, через 6 недель мы получаем, практически, идеальную клиническую картину для последующей имплантации и протезирования. Без каких-либо усилий и с минимальными рисками.

РЕКОМЕНДАЦИИ ПО ИСПОЛЬЗОВАНИЮ БИОМАТЕРИАЛОВ ПРИ АУГМЕНТАЦИИ ЛУНОК УДАЛЕННЫХ ЗУБОВ

В текущем году мною проведено около 30 операций аугментации лунок после удаления зубов разной групповой принадлежности в самых разных клинических ситуациях. Анализируя полученные результаты, я составил для себя список правил, соблюдение которых считаю необходимым:

Правило #1. Оно же самое главное: любой биоматериал, помещенный в лунку, должен быть изолирован от внешней среды. Сделать это можно как с помощью пересадки свободного слизистотканного лоскута, так и с помощью коллагеновой матрицы.

Правило #2. Любое натяжение, стягивание лунки (при попытке пластики местными тканями) приводит к усилению атрофических процессов в костной ткани и деградации кератинизированной десны. Нужно избегать излишнего натяжения швов и стягивания краев лунки.

Правило #3. Не рекомендуется использовать порошкообразные и гелеобразные биоматериалы для заполнения лунки.

Правило #4. Для фиксации коллагеновой матрицы или свободного слизистотканного аутотрансплантата лучше использовать монофиламентные нерезорбируемые шовные материалы малого диаметра: 6-0 или 7-0.

Правило #5. Установку имплантатов в область удаленного зуба можно планировать через 1,5-2 месяца после операции удаления и аугментации лунки.

Соблюдение этих правил делает саму операцию простой, а ее результат – предсказуемым. Соответственно, имплантологическое лечение и последующее протезирование также будут несложными как с точки зрения врача, так и с точки зрения пациента.

ЗАКЛЮЧЕНИЕ

Так что делать делать после удаления зуба? Если в дальнейшем зуб необходимо протезировать, то выбор, по идее, должен быть между методикой немедленной имплантации и, если она по каким-то причинам невозможна, аугментацией лунки. Последняя позволяет если не предотвратить полностью, то существенно уменьшить атрофию тканей, развивающуюся после потери зуба. Ну, а адекватные объемы костной ткани и слизистой оболочки в области имплантации… стоит ли еще раз повторяться, насколько это важно для успешного имплантологического лечения и протезирования? Думаю, не стоит. Вы и сами всё это знаете.