ПУЗЫРНЫЕ БОЛЕЗНИ В ПРАКТИКЕ ВРАЧА-СТОМАТОЛОГА

■ Л.И Глебова ■ Г.Н. Стоянова ■ А.Н. Кулешов ■ А.Ю. Фролов ■ К.В. Комусиди
Московский Государственный медико-стоматологический университет им. Евдокимова, ДЗМ филиал «Клиника им. В.Г. Короленко»

Кафедра кожных и венерических болезней МГМСУ им. Евдокимова А.И. в отличие от многих аналогичных кафедр стоматологических факультетов в течение многих лет изучает патологию и терапию поражений слизистой оболочки полости рта. Особое внимание было уделено разновидностям истинной акантолитической пузырчатки при локализации в полости рта и на губах

В условиях стационара и поликлиники наблюдались различные формы многоформной экссудативной эритемы, в том числе редко описываемой перманентной формы.

Детальное описание заболеваний слизистой полости рта делает эту работу полезной не только для стоматологов, но и для отоларингологов и терапевтов. Трудности изучения и диагностики слизистой оболочки полости рта заключаются в многообразии заболеваний, локализующихся в этой области, в различии этиологии и патогенеза этих страданий и часто в значительном сходстве их клинических проявлений. Этиология и патогенез многих заболеваний СОПР окончательно не выяснены. Не вызывает сомнений связь большинства патологических процессов в полости рта с заболеваниями различных органов, нарушениями обменных процессов, изменении иммунного статуса и др.

И значительного количества заболеваний, сопровождающихся появлением пузырей и эрозий на СОПР представляются как наиболее интересные для стоматологов-практиков два заболевания – это вульгарная акантолитическая пузырчатка и многоформная экссудативная эритема.

Пузырчатка (пемфигус) представляет собой злокачественное заболевание, клинически проявляющееся образованием на невоспаленной коже и слизистых оболочках пузырей, развивающихся в результате акантолиза и распространяющихся без адекватного лечения на весь кожный покров, что приводит к смерти больного.

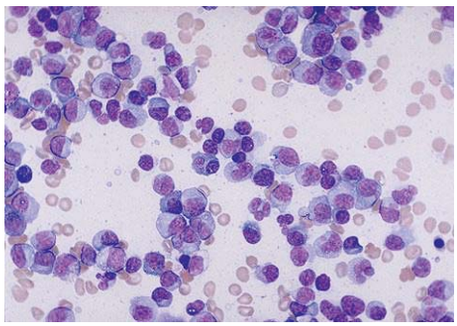

Акантолитические клетки

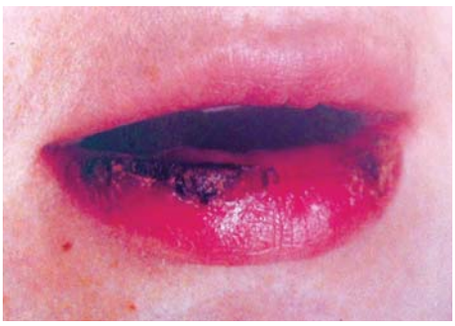

Вульгарная пузырчатка красной каймы нижней губы

По данным Н.Д. Шеклакова (1961 г.) вульгарная пузырчатка у 67 % больных начинается с высыпаний на СОПР.

Если заболевание начинается с поражения кожи, то в последующем высыпание почти всегда появляется и на СОПР, поэтому в разгар болезней у всех больных пемфигусом отмечается поражение СОПР.

Когда на прием к стоматологу приходит больной с эрозиями на СОПР, на красной кайме губ не следует ставить сразу банальный диагноз «стоматит» и пытаться местными средствами лечить больного. Надо помнить о том, что эрозия – это дно пузыря, и направить больного на консультацию к дерматостоматологу, т.е. на поликлинический прием по патологии слизистой полости рта, где больному сделают цитологический анализ на наличие акантолитических клеток (клеток Tzanka) на дне эрозии, а этот анализ делается только в дерматологических учреждениях.

Нахождение в мазках – отпечатках акантолитических клеток продлит жизнь больному, т.к. он не будет долго ходить по врачам для уточнения диагноза, а сразу попадет в кожный стационар и начнет лечение кортикостероидами.

Приводим наше наблюдение:

Больной К. 41 год (история болезни № 3355/11) находился на стационарном лечении в мужском кожном отделении филиала «Клиника им. Короленко В.Г.» с диагнозом : Вульгарная пузырчатка. Гипертоническая болезнь II ст. Симптом Иценко-Кушинга с 29.09. 2011 г. по 23.11.2011 г. Поступил с жалобами на высыпания на лице, туловище и слизистой полости рта. Болен с марта 2011 г.(5 мес.), когда появились эрозивные высыпания на слизистой полости рта. В мае 2011 г. находился на стационарном лечении в лор-отделении ГКБ № 59 с диагнозом: Острый отечно-инфильтративный ларингит. Выписан с некоторым улучшением. В начале августа появились высыпания на коже в области крупных складок. Лечился в частном центре без эффекта. Госпитализирован в филиал «Клиника им. Короленко В.Г.» для обследования и лечения. Из анамнеза жизни известно, что страдает гипертонической болезнью, хроническим тонзиллитом, вирусным гепатитом А с 1989 г.

Многоформная экссудативная эритема с поражением красной каймы губ и слизистой полости рта

Вульгарная пузырчатка слизистой полости рта

Локальный статус при поступлении:

Патологический процесс располагается на коже волосистой части головы, лба, в подмышечных складках, слизистой полости рта, красной кайме губ. В этих местах имеются единичные пузыри со спавшимися покрышками, часть пузырей с прозрачным содержимым, эрозии почти на всех участках покрыты белым фибринозным легко снимающимся налетом. Пузыри вялые без воспаления по периферии. Феномен Никольского положителен. На слизистой щек имеются многочисленные фигурные эрозии ярко-красной окраски, покрытые серозным экссудатом. На нижней губе имеется эрозия, покрытая серозным экссудатом и геморрагическими рыхлыми корками. Акантолитические клетки в отпечатках со дна эрозий обнаружены.

На основании клинических и цитологических данных установлен диагноз Вульгарной пузырчатки, больному назначено лечение ударными дозами кортекостироидов в дозе 90 мг. в сутки. Лечение переносил хорошо, после начала терапии наступило улучшение – быстрая эпителизация эрозий на коже и в полости рта, отсутствие появления свежих пузырей.

История болезни этого больного свидетельствует об отсутствии у курировавших его врачей опыта в диагностике пузырных дерматозов. Не проведен алгоритм обследования, что привело к тому, что больной длительно (5 мес.) находился без правильно поставленного диагноза и лечения.

Многоформная экссудативная эритема хотя и не относится к пузырным заболеваниям кожи, но является дерматозом часто поражающим СОПР и красную кайму губ в виде островоспалительного процесса.

При дифференциальной диагностике Вульгарной пузырчатки и многоформной экссудативной эритемы, следует учитывать, что для последней характерна острое начало, сезонность рецидивов, относительная кратковременность их течения (4-5 недель), а также наличие выраженного воспаления слизистой оболочки, предшествующего появлению пузырей, отсутствие акантолитических клеток в мазках-отпечатках.

В последние годы при изучении патогенеза МЭЭ выделены две формы: инфекционно-аллергическая и токсико-аллергическая (1, 2).

Приводим клиническое наблюдение больного токсико-аллергической формы МЭЭ с поражением кожи и слизистой полости рта.

Больной Д., 51 год (мед. карта № 60314/14-2) поступил в январе 2014 года в филиал «Клиника им. Короленко В.Г.» с диагнозом: Токсикодермия.

Считает себя больным с февраля 2013 года, когда впервые появились высыпания на слизистой рта, кистях рук, коже голеней. В течение последних двух лет высыпания рецидивировали два раза с интервалом в полгода. Последнее обострение в июле 2013 года. Перед рецидивом заболевания было повышение температуры до 37,3 – 37,7 ^{o}C (острое респираторное заболевание), с головной болью, слабостью. Аллергоанамнез: аллергическая сыпь на коже туловища на препарат Супракс.

Локальный статус при поступлении: при осмотре слизистой полости рта воспалительный процесс располагается на красной кайме обеих губ, языке, дне полости рта, твердом небе и слизистой обеих щек. Эпителий слизистой повсеместно отечен, ярко-красного цвета, на красной кайме массивные коричнево-черные корки, на языке, щеках – множественные ярко-розовые эрозии различного размера, часть эрозий с белесоватыми фибринозными наслоениями. Симптом Никольского отрицательный. На коже кистей рук розовые пятна, размером с двух-трёх копеечные монеты, центральная часть некоторых пятен западает и имеет синюшный оттенок, а периферия сохраняет розовато-красный цвет (кокардоформный элемент). На тыле кистей имеются крупные пузыри, наполненные серозным и геморрагическим содержимым.

Субъективно: сильные боли при глотании слюны, воды, невозможность принимать пищу.

Оценив комплекс клинического и серологического обследования больного, поставлен диагноз: Многоформная экссудативная эритема. Токсико-аллергическая форма.

Проведено лечение кортикостероидами, антибиотиками, антигистаминными препаратами. Больной выписан после полного разрешения процесса на коже и слизистых под наблюдение дерматолога.

Возникновение этой формы МЭЭ, частота ее рецидивов зависит от контакта больного с этиологическим фактором. Характер причинного фактора и состояние иммунной системы организма определяют длительность течения рецидивов и тяжесть поражения при каждом из них (4,5).

ДЗМ – департамент здравоохранения Москвы.
МЭЭ – многоформная экссудативная эритема.
СОПР – слизистая оболочка полости рта.

ЛИТЕРАТУРА

1. Каламкарян А.А., Самсонов В .А. «О многоформной экссудативной эритеме, синдроме Стивенса-Джонсона, токсическом эпидермальном некролизе (синдром Лайелла) и их взаимоотношении. Вестник дерматологии и венерологии» 1980 г., № 3, с. 36-42.

2. Машкиллейсон А.Л., Боровский Е.В. «Заболевания слизистой оболочки полости рта и губ» М., Медицина, 1984г., стр.238.

3. Каламкарян А.А., Мордовцев В.Н. «Редкие и атипичные дермотозы» 1989г., стр. 550.

4. Шеклаков Н.Д. «О перманетно-протекающей разновидности многоформной экссудативной эритемы» Вестник дерматологии, 1974 г., № 4, с. 71.

5. Vincke-GengouxP., Delbrouck-Poot F., Erytheme polymorph bulleux chronique. Dermatologica, 1984, v. 138, № 2, p. 216-221.