СТОМАТОЛОГИЧЕСКАЯ РЕАБИЛИТАЦИЯ С ИСПОЛЬЗОВАНИЕМ ИМПЛАНТАТОВ АЛЬФА ДЕНТ В СЛУЧАЕ ВОССТАНОВЛЕННОЙ НИЖНЕЙ ЧЕЛЮСТИ ПОСЛЕ УДАЛЕНИЯ ДОБРОКАЧЕСТВЕННОЙ ОССИФИЦИРОВАННОЙ ФИБРОМЫ

■ **Доктор Патиль Ладани**
MDS (Челюстно-лицевая хирургия)
Сертифицированный челюстно-лицевой хирург индийской ассоциации стоматологов (IBOMSI)
Руководитель проектов по исправлению волчьей пасти и других случаев в челюстно-лицевой хирургии, Швейцарский центр по исследованию проблем волчьей пасти (Международный детский центр волчьей пасти, Цюрих)
Госпиталь BSES MG

Клинический случай: 18 -летний пациент обратился с жалобой на опухоль в правой области нижней челюсти. Была диагностирована доброкачественная оссифицированная фиброма. В феврале 2013 года была сделана операция по удалению опухоли и реконструкции нижней челюсти с помощью гребня подвздошной кости и кортико-губчатого костного трансплантата. Костный трансплантат был закреплен в оперируемой области с помощью реконструкционной платы. Через год мы можем видеть сформированную костную ткань на месте опухоли. Следующим этапом будет установка трех имплантатов Альфа Дент 5х13 мм на месте удалённой опухоли.

Рис 1: Предоперационное фото 18-летнего пациента В.Н. Видно большую опухоль, без флюктуации, без тенденции к росту, находящуюся в области нижней челюсти справа от подбородка и простирающуюся от правого угла рта к верхней части шеи, занимающую всю правую сторону нижней челюсти.

Рис 2: Предоперационное фото полости рта. Виден большой отек в преддверии полости рта , простирающийся от 31 до 46 зуба.

Рис 3: 3D Снимок лица и рентген OPG показывают хорошо очерченную унилокулярную радиолюцентную контрастную границу опухоли, которая протянулась от 31 до 46 зуба. Разряжение щечной и язычной надкостницы в данной области.

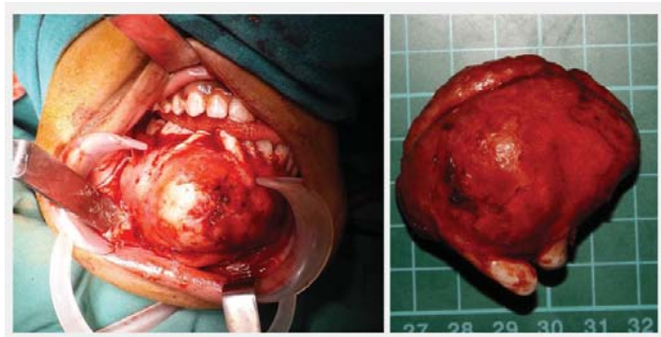

Рис 4: Опухоль размером 5х7см покрыта тонкой костной оболочкой. По результатам гистологии определена доброкачественная оссифицированная фиброма.

Рис 5: Дефект на нижней челюсти в районе удаленной опухоли. После удаления на месте опухоли осталась очень тонкая костная ткань. Закреплена восстановительная пластина толщиной 2.5мм для предотвращения патологического перелома и межчелюстной фиксации.

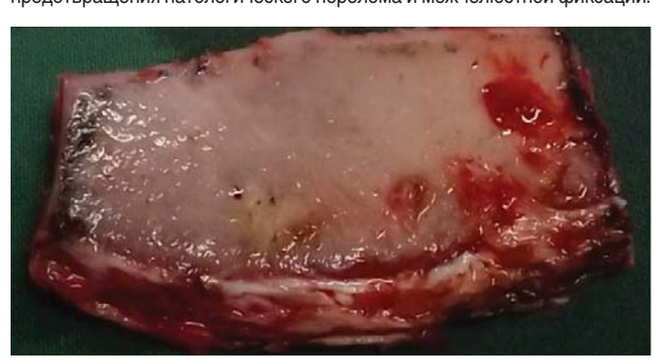

Рис 6: Повздошный гребень 7х5см.

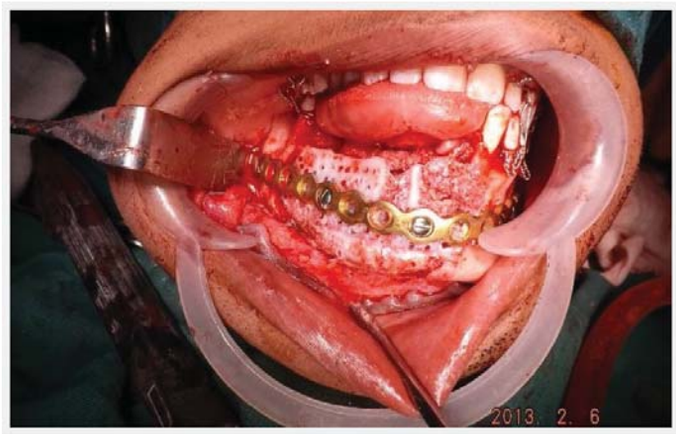

Рис 7: Гребень прикреплен к нижней челюсти с помощью восстановительной пластины и винтов.

Рис 8: После закрытия дефекта.

Рис 9: Послеоперционная рентгенограмма OPG.

Рис 10: Фото через 8 месяцев после операции показывают нормальное лицо без внешних деформаций.

Рис 11: Показано заживление нижнего участка через 8 месяцев. Нормальная окклюзия.

Рис 12: Рентгенограмма OPG спустя 8 месяцев показывает формирование новой качественной кости, которая способна удержать имплантат

Рис 13: Установлены 3 имплантата Альфа Дент Классик 5*13 мм.

Рис 14: Рентгеновский снимок с установленными имплантатами Альфа Дент на 15 день после операции.