# ПРИВЛЕКАТЕЛЬНАЯ АЛЬТЕРНАТИВА ПРЯМАЯ КОМПОЗИТНАЯ РЕСТАВРАЦИЯ ПРИ КОМПЛЕКСНОМ ПОДХОДЕ К ЛЕЧЕНИЮ

■ Prof. Dr. Abelardo Bez Rosales,
■ Dr. Ramyn Schlieper Cacciuttolo,
■ Dr. Manuel Gajardo Guineo
(Чили)

**Традиционные реставрационные методы лечения позволяют сохранить максимально возможное количество здоровых тканей зуба и снизить масштабы деструктивного воздействия в процессе вмешательства. Однако и методы, использующие прямые реставрации, могут стать ценной альтернативой, несмотря на то, что они не являются «выбором номер один» при необходимости масштабных вмешательств. Прямые композитные реставрации особенно интересны тем пациентам, которые заинтересованы в недорогом лечении. Современные материалы для прямых реставраций позволяют использовать минимально инвазивные техники, добиваясь при этом долговечного результата.**

Лечение с изготовлением прямых реставраций лучше всего подходит для восстановления фронтальных зубов при потере части зуба. Необходимым условием для достижения успешного результата является грамотное планирование вмешательства и системный подход к использованию адгезивных техник, особенно если речь идет об эстетическом восстановлении в области передних зубов.

В данной статье описана реконструкция фронтальных зубов, серьезно поврежденных кариесом. Лечение включало использование стекловолоконных внутриканальных штифтов и восполнение утраченных тканей с помощью нано-оптимизированного композитного материала Tetric® N-Ceram. Индивидуализация реставраций проводилась с помощью Tetric® Color.

## КЛИНИЧЕСКИЙ СЛУЧАЙ

Пациент был направлен к нам его пародонтологом для реконструкции верхних резцов. Зубы были сильно разрушены и потеряли часть тканей из-за многочисленных средних и больших кариозных поражений и фрактур имеющихся реставраций (рис. 1 и 2). После завершения пародонтологического лечения проведено эндодонтическое лечение зуба 11.

После этого мы приступили к планированию вмешательства. Для этого выполнено диагностическое восковое моделирование зубов 11, 21 и 22. Эти модели служили двум целям: оценке функции и морфологии планируемой реставрации и созданию силиконового ключа, который будет использован как шаблон при нанесении композита.

На первом приеме зубы были профилактически обработаны для удаления внешних прокрашиваний. После этого кариозный дентин удален круглым карбидным бором на малой скорости (рис. 3). Для поддержания рабочего поля полностью сухим и тем самым обеспечения надежной адгезии использовался раббердам. Также для повышения адгезии края эмали были скошены (рис. 4). Границы также были обработаны для создания мягкого перехода между структурой зуба и реставрацией. Затем штифт, армированный стекловолокном, был установлен в корневой канал зуба 11 и зацементирован, чтобы компенсировать обширные потери тканей и сделать возможным успешное применение реставрационного материала. Следующим шагом в области устья канала были аккуратно удалены излишки цемента.

Затем эмаль и дентин протравливались фосфорной кислотой (эмаль – 30 секунд, дентин – 15 секунд) (рис. 5), после чего на все еще влажную поверхность наносился адгезив, который полимеризовался до появления глянцевого блеска поверхности.

Это свидетельствует о надежном закрытии отпрепарированных участков и запечатывании дентинных канальцев.

После нанесения адгезива сначала с применением Tetric N-Ceram Bleach L были построены небные стенки (рис. 6). При этом мы опирались на силиконовый ключ, который был изготовлен на основе воскового моделирования. В области режущего края толщина слоя должна быть сведена к минимуму, чтобы обеспечить достаточное пространство для последующего применения материалов для специальных эффектов.

Проведения фотополимеризации лампой blue phase® (мощность более 1200 мВт/см2) в течение 10 секунд достаточно, поскольку толщина слоев незначительна. Дентинное ядро было построено с использованием Tetric N-Ceram A3.5 Dentin. Мамелоны были лишь слегка акцентированы, чтобы соответствовать возрастным характеристикам пациента (рис. 7).

Важно отменить, что ни на одном этапе не применялись слои толще 2 мм. Кроме того, каждый слой должен в течение 20 секунд светоотверждаться световым потоком не менее 500 мВт/см2. Композит может быть адаптирован кисточкой, чтобы избежать захвата пузырьков воздуха. Для создания оптимальных контактных пунктов используется металлическая матрица, фиксируемая деревянным клинышком (рис. 8).

Эстетика реставрации может быть оптимизирована материалами для характеризации в соответствии с пожеланиями пациента (в данном случае использовался Tetric Color white) – рис. 9.

Рис. 1-2. Исходная ситуация после завершения пародонтологического лечения. Хорошо заметны кариозные поражения и дефекты имеющихся реставраций.

Рис. 3. Удаление кариозных тканей.

Рис. 4. Формирование скоса на границе препарирования.

Рис. 5. Селективное протравливание: протравливающий гель оставался на эмали в течение 30 секунд.

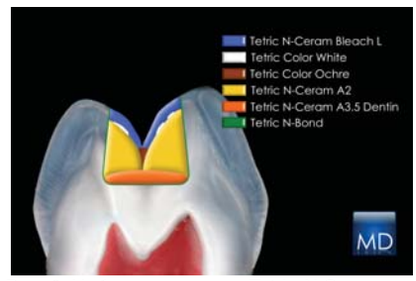


Рис. 6. Небное нанесение Tetric-N Ceram Bleach L. Стекловолоконный штифт уже установлен в зуб 11.

Рис. 7. Дентинное ядро реконструируется с помощью Tetric-N Ceram A3.5 Dentin.

Рис. 8. Проксимальные области построены после установки и фиксации между зубами тонкой металлической матрицы.

Рис. 9. Нанесение Tetric Color white.

Рис. 10. Финишная обработка с помощью Astropol.

Рис. 11. Полировка до зеркального блеска с Astrobrush.

Рис. 12. Готовая реставрация.

Затем тонким слоем был нанесен Tetric-N Ceram Bleach L, который создал идеальные контуры мамелонов и углы для отражения света.

Для финишной обработки композитной реставрации применялись гибкие диски и абразивные силиконовые полиры.

Окончательная полировка была выполнена во второе посещение. В данном случае для этого использовались силиконовая полировочная система Astropol® и полировочные кисти Astrobrush® (рис. 10 и 11). Их применение гарантирует достижение оптимального блеска и создание хорошей текстуры поверхности (рис. 12).

## ЗАКЛЮЧЕНИЕ

Поскольку эстетические запросы пациентов постоянно и существенно повышаются, восстановление передних зубов становится вызовом профессионализму стоматолога. Хотя прямые реставрации и не всегда выбираются для масштабных восстановлений во фронтальной области в пользу непрямых, они могут, однако, стать хорошей альтернативой для тех пациентов, которые не хотят или не могут позволить себе дорогостоящее лечение.

## БЛАГОДАРНОСТЬ

Мы хотели бы поблагодарить доктора Carla Franco V, который проводил пародонтологическое лечение этого пациента, и, соответственно, внес существенный вклад в успех вмешательства. Мы также высоко ценим его академическую поддержку.