Клинический пример № 17

Является продолжением клинического случая №12 пациентка Е. клиники "Имплант.ру" Костная пластика блоками на 3-м и 4-м сегментах

1. Контрольный ОПГ снимок перед операцией. На снимке оценивается состояние гребня спустя пять месяцев.

2. Внутриротовая картина. Слизистая оболочка в норме, здорового цвета.

3. Сравнивая фото до и после, видно, как изменилась форма и объем гребня в большую сторону.

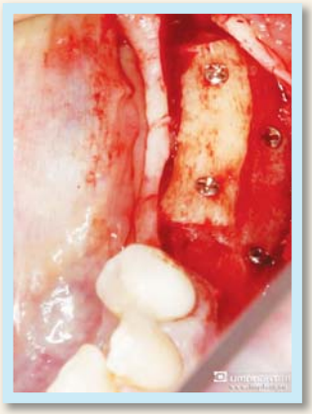

4. Начало операции с 3-го сегмента
И так, горизонтальный разрез чуть язычнее вершины гребня (по неподвижной слизистой), от 34 зуба. Откидываем вестибулярно трапециевидный лоскут. Оцениваем состояние сконсолидированных костных структур и аугментаций. Состояние отличное, кость плотная, блоки не имеют подвижности, кровоточат.

5. Средняя ширина гребня составляет минимум 10мм.

6. Фиксирующие костные винты выкручиваются.

7. С помощью трепанов формируем ложа под импланты.

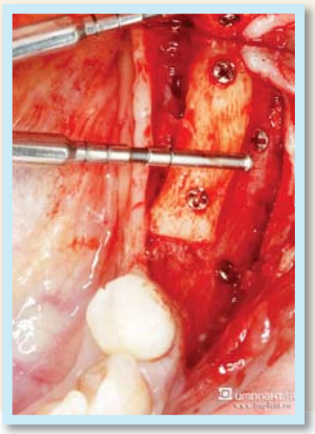

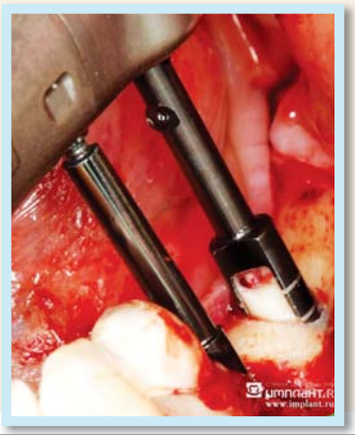



8. Техника работы трепанами позволяет получить небольшие цилиндрические блоки, которые можно использовать в костный аутографт для дальнейших аугментаций.

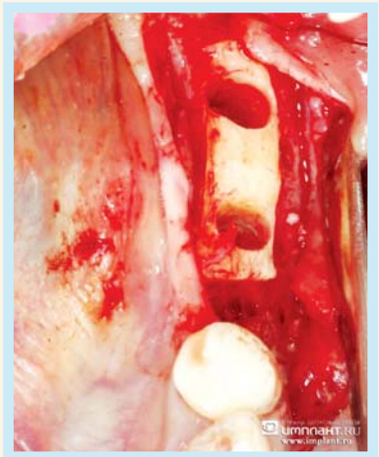

9. В позициях 35,36,37 сформированы ложа под импланты. Блоки абсолютно состоятельные и сконсолидированы с общим объемом гребня.

10. Импланты установлены. Пины параллельности помогают оценить направление имплантов и их соосность, как между собой так и с остальными зубами.

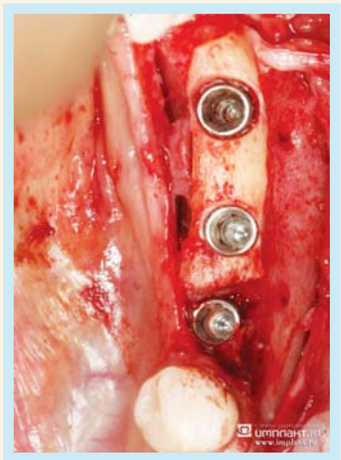

11. Платформы имплантов заглублены примерно на 1-2 мм относительно стенок ложа, т.к. необходимо предупредить возможную усадку.

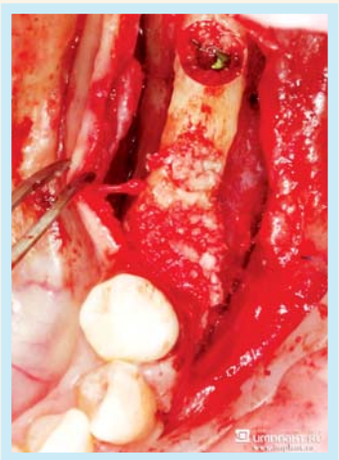

12. Все пространства и промежутки плотно уплотняются аутографтом. Конечно, аугментация должна быть произведена заведомо с гипер объемом, дабы скомпенсировать возможную усадку материала. Потом рана ушивается

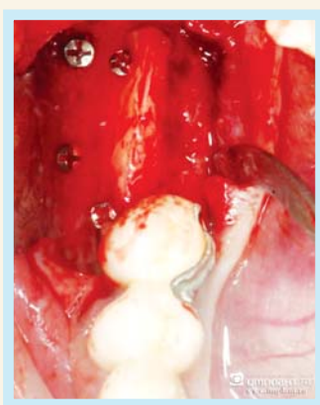

13. Далее операция переходит на 4-й сегмент. Аналогично горизонтальный разрез чуть язычнее вершины гребня (по неподвижной слизистой), от 45 зуба. Откидываем вестибулярно трапециевидный лоскут. Оцениваем состояние сконсолидированных костных структур и аугментаций. Состояние отличное, кость плотная, блоки не имеют подвижности, кровоточат.

14. Аналогично фиксирующие костные винты выкручиваются.

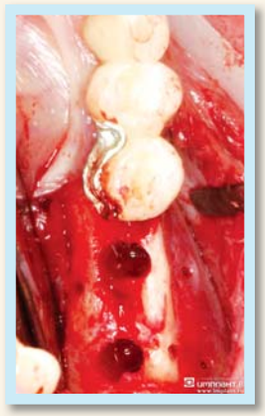

15. Средняя ширина гребня составляет минимум 10мм.

16. Аналогично трепанами в позициях 46, 47 сформированы ложа под импланты. Блоки абсолютно состоятельные и сконсолидированы с общим объемом гребня.

17. Аналогично установлены импланты. Пины параллельности помогают оценить направление имплантов и их соосность как между собой, так и с остальными зубами.

18. Платформы имплантов заглублены примерно на 1-2 мм относительно стенок ложа, т.к. необходимо предупредить возможную усадку. Шахты закрыты заглушками.

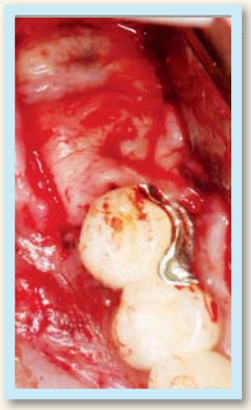
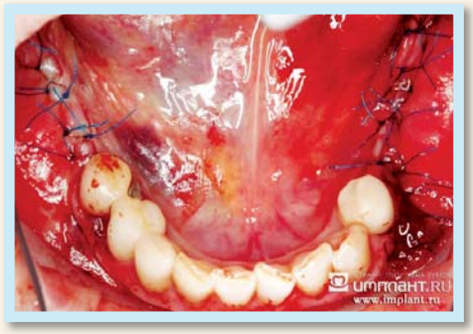

19. Далее гребень аугментируется костным миксом с гипер объемом. Поверх накладываются мембраны из отжатых FRP сгустков. Далее рана ушивается.

20. Раны ушиты Prollene 5.0 узловыми и п-образными швами. Конечно же, после такого объема вмешательства пациент обречен на мягкотканую пластику перед этапом протезирования. У нас в клинике зачастую данная манипуляция выполняется одновременно с установкой формирователей десны.

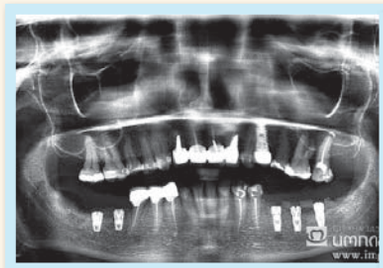

21. Снимок после имплантации. Оценивается направление и заглубление имплантов.

22. Далее, спустя 2 месяца, наступает этап пластики мягких тканей. Целью нашей манипуляции является создание зоны кератинизированной прикрепленной десны, которая так необходима в области шеек имплантатов, для того, чтобы отсутствовала подвижная слизистая, в противном случае это может привести к резорбции кости, за счет постоянной экскурсии слизистой

23. В боковых проекциях особенно видно отсутствие плотной, прикрепленной десны.

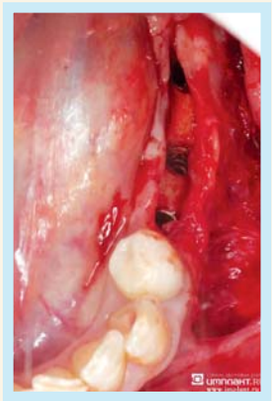

24. Горизонтальный разрез по вершине гребня. Производится тщательное расщепление лоскута отделяя слизистый слой от надкостничного. Слизистый слой смещен вглубь образуя глубину преддверия. Платформы имплантов открываются для установки формирователей.

25. Далее с донорской зоны неба забран полнослойный СДТ.

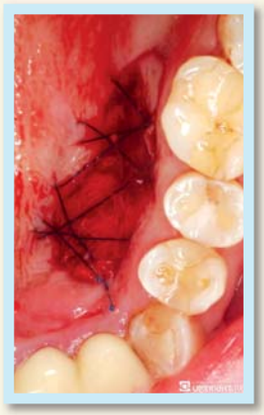

26. Для гемостаза к донорской зоне подшивается марлевая турунда.

27. На импланты устанавливаются формирователи десны. На участок оголенной надкостницы подшивается СДТ. Именно эта зона и должна образовать зону кератинизированной прикрепленной десны.

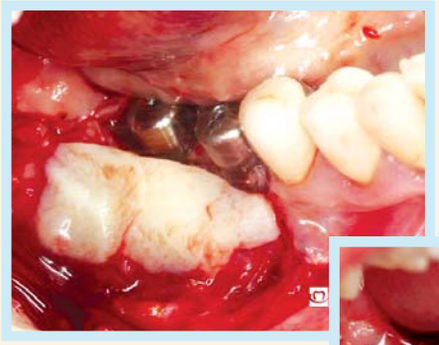

29. Аналогично на участок оголенной надкостницы подшивается СДТ. Именно эта зона и должна образовать зону кератинизированной прикрепленной десны

28. Операция переходит на 4-й сегмент. Аналогично отслаивается слизистый лоскут в 4-м сегменте и устанавливаются формирователи.