ЭСТЕТИЧЕСКАЯ РЕАБИЛИТАЦИЯ С ИСПОЛЬЗОВАНИЕМ СПЕЦИАЛЬНОГО ДИЗАЙНА ИМПЛАНТАТА

НЕМЕДЛЕННАЯ УСТАНОВКА ИМПЛАНТАТА SATURN

■ **Фрэнк Лэсри,** доктор стоматологии, Париж, Франция

Немедленная установка имплантатов в свежие лунки после удаления зубов и немедленная функциональная нагрузка, как сейчас полагают, имеют такую же прогнозируемость, как и обычная двухэтапная имплантация. Большинство проблем возникает вследствие смещения альвеолярного гребня после атрофии костной ткани в течение первых послеоперационных месяцев. За исключением проблем, связанных с хирургической ошибкой или инфекцией, количество проблем можно уменьшить, обеспечив хорошую первичную стабильность имплантата внутри ложа. Имплантаты Saturn показывают очень хорошие результаты в этом отношении и дают имплантологам больше уверенности при имплантации в эстетической зоне. Описание используемой техники и двух клинических случаев наглядно показывает использование этого специально разработанного имплантата.

ЦЕЛЬ

Когда зуб извлечен, физиологическая нагрузка, которую он ранее оказывал на смежные ткани, исчезает. В зависимости от состояния пародонта пациента начнется атрофия костной ткани, которая может разрушить до 20-40% переднего отдела гребня за шесть первых месяцев и 40-60% за два первых года [1,2].

Концепция немедленной установки имплантата в свежие лунки популярна благодаря уменьшенному времени лечения, меньшей обеспокоенности пациентов и их большему комфорту, положительному отношению пациентов к данной методике, лучшей функциональности и очень хорошим эстетическим результатам [8,10,11,13]. Изначально считалось, что немедленная нагрузка после удаления зуба – это способ поддержать уровень костного гребня [5]. Но недавние исследования [2,3,14], по-видимому, указывают на неотвратимость этого процесса в течение первых трех месяцев из-за совокупности общих и местных факторов. Атрофия костной ткани может серьезно испортить эстетический результат имплантации.

Факторы, которые могут улучшить результаты, включают первичную стабильность, которая является необходимым условием для остеоинтеграции, физиологическое стимулирование и, что важно, снижение вероятности образования костного кратера благодаря более благоприятному

Рис. 1 Имплантат Saturn

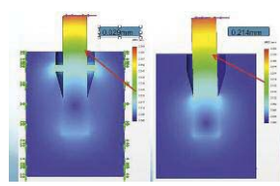

Рис. 2 Минимальное смещение и нагрузка при имплантате Saturn

Рис. 3 Щечный периодонтальный абсцесс

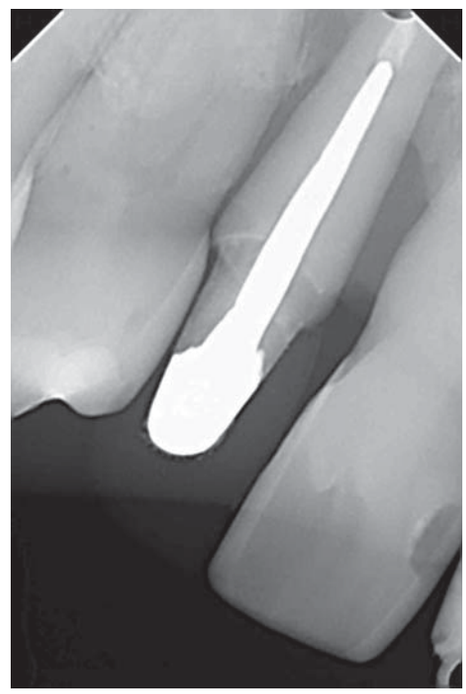

Рис. 4 Контрольная рентгенограмма

Рис. 5 Ревизия костного ложа

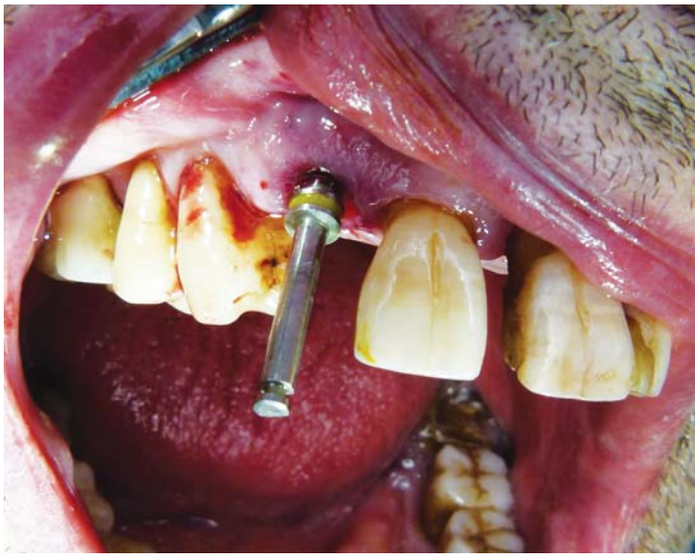

Рис. 6 Сверление

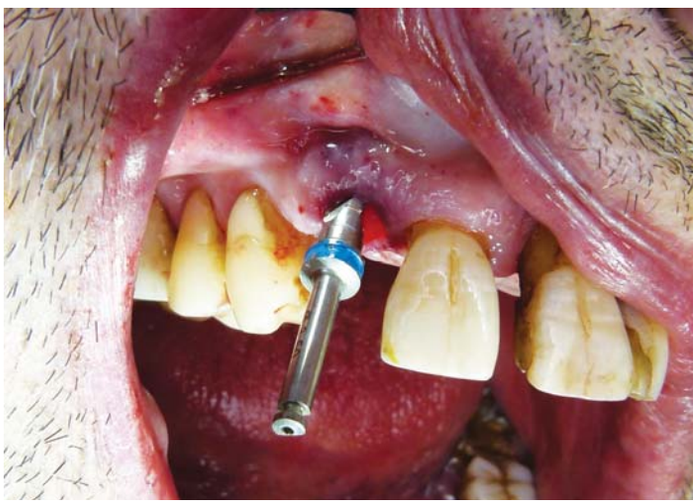

Рис. 7 Завершающий этап сверления

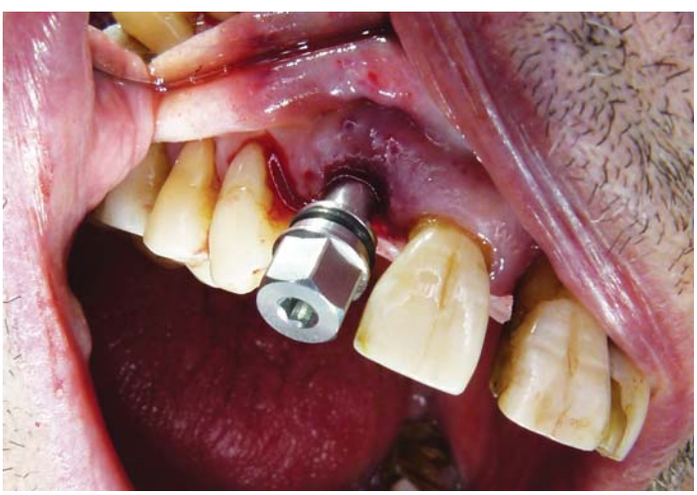

Рис. 8 Прямая вставка

распределению силы [3-5,12]. Это осуществляется двумя увеличенными резьбами в пришеечной области имплантата Saturn (Рис. 1). Лучшее распределение осевого усилия и 20-градусного бокового усилия способствует значительно лучшей стабильности имплантата внутри кости в пришеечной области, где, как правило, и происходит потеря костной ткани и образование кратеров.

Рис. 9 Угловой абатмент

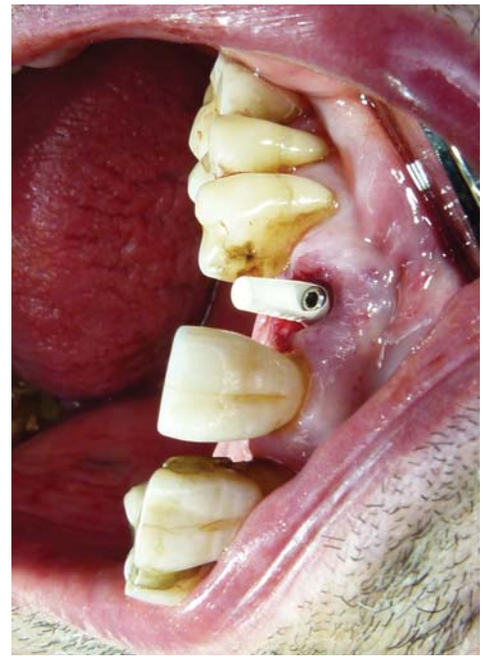

РАСПРЕДЕЛЕНИЕ НАГРУЗКИ НА КОРТИКАЛЬНУЮ ПЛАСТИНУ ГРЕБНЯ

Наклонная нагрузка в 200 Н при отклонении от оси имплантата на 20 градусов создает асимметричную нагрузку на соединение кости и имплантата. Имплантаты с частичными витками резьбы (3 крыла) и полными витками имеют меньшую нагрузку, чем классические цилиндрические имплантаты. Имплантаты с полными витками обеспечивают меньшее распределение нагрузки по всем аксиальным углам [4,7] (Рис. 2).

КЛИНИЧЕСКИЕ СЛУЧАИ

Минимально инвазивная техника обходится без подъема лоскута. Важно использовать остаточную прикорневую или небную ткань, чтобы гарантировать, что имплантат помещается в новую костную ткань. Уменьшение размера костного ложа имплантата ведет к более высокому моменту вращения и большей первичной стабильности имплантата.

СЛУЧАЙ 1

Мужчина, 65 лет, доставлен для неотложной терапии перед запланированной поездкой за границу с щечным периодонтальным абсцессом 12-го зуба (Рис. 3 и 4). Зуб был очень подвижен, и он был легко извлечен. Был проведен кюретаж лунки, и образовавшаяся полость была продезинфицирована раствором бетадина с экспозицией 10 минут (Рис. 5). Сверление началось в 2 мм от апикального участка на небной стенке лунки и было продолжено, по крайней мере, на 3-4 мм за пределы этой области в кость, где это представлялось возможным (Рис. 6). Заключительный этап сверления проводился на меньшую глубину (2 мм), чтобы получить небольшое ложе для лучшей стабильности (Рис. 7).

Для лучшего контроля над окончательным наклоном оси полости имплантат Saturn был вставлен вручную имплантоводом с прямой ручкой (Рис. 8). При необходимости можно использовать угловой абатмент (Рис. 9).

Рис. 10 Временный композит

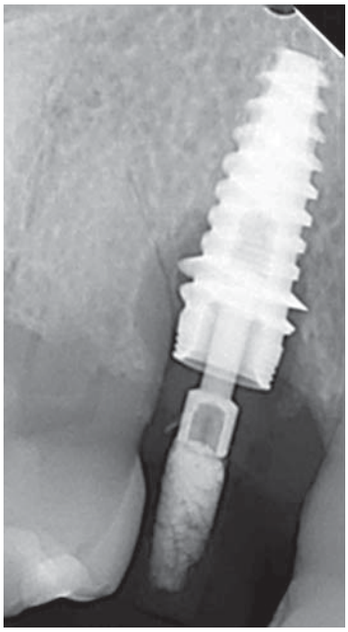

Рис. 12 Радиограмма на 21-ый день

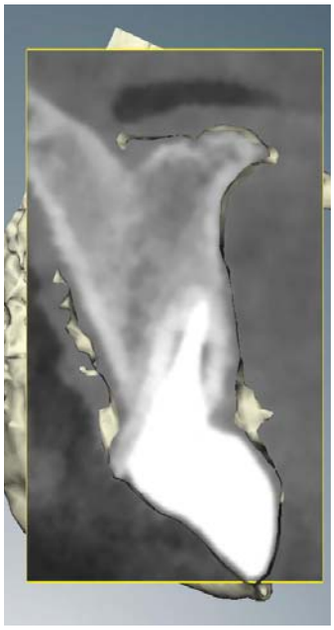

Рис. 14 Томографический снимок, показывающий отклонение зубной оси и доступную кость

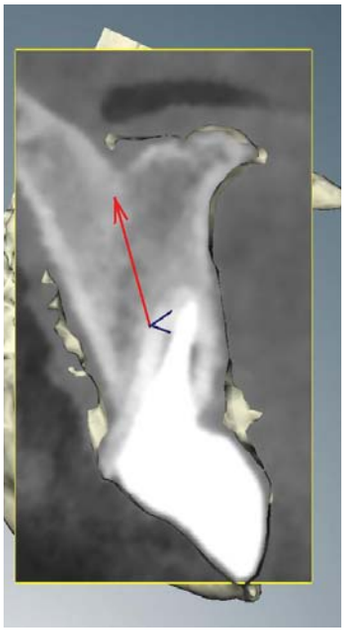

Рис. 15 Точка начала и ось сверления

Рис. 11 На 21-ый день

Рис. 13 Перелом буккального корня

В нейтральную окклюзию был установлен прямой временный абатмент PEEK Cortex (Рис. 10). На 21-ый день было отмечено отличное заживление (Рис. 11), которое был подтверждено рентгеновским снимком (Рис. 12).

Иногда это не считается немедленной нагрузкой [15], поскольку временные коронки не находятся в полной окклюзии. Мы предпочитаем говорить о частичной нагрузке, состоящей из стимуляции языком и губами и, в некоторой степени, едой.

СЛУЧАЙ 2

Мужчина, 50 лет, с подвижной, вследствие перелома буккального корня, коронкой (Рис. 13) хотел иметь более привлекательную улыбку. Поскольку данный случай не был экстренным, мы выполнили компьютерную томографию (Рис. 14). Отмеченное на рисунке соотношение корень/коронка в 90 градусов показало благоприятное осевое положение доступной кости. Сверление началось в 2 мм от апикального участка на небной стенке лунки и было продолжено на 3-4 мм за пределы этой области в кость (Рис. 15). С целью улучшения условий для заживления был проведен кюретаж лунки (Рис. 16).

Как и в случае 1, для первых нескольких этапов сверления использовалась классическая последовательность: круглый бор, пилотное сверло диаметром 2,8 мм. Затем мы уменьшили глубину ложа на 2 мм, и завершающее сверло было определено типом имплантата (Рис. 17). Крылья имплантата Saturn обеспечивают хорошую первичную стабильность, потому что он имеет увеличенный на 1,5 мм диаметр в пришеечной области для дополнительного контакта с костной тканью.

Для лучшего контроля над окончательным наклоном оси полости имплантат Saturn был вставлен имплантоводом с прямой ручкой (Рис. 18). Момент вращения вставки должен превышать 50 Н/см. Для завершения имплантации может понадобиться использование ключа-трещотки. Уровень имплантата должен быть ниже уровня костного гребня, чтобы предотвратить потерю костной ткани. Поскольку мы знаем, что пустота вокруг имплантата будет заполнена сгустком крови, мы обычно не применяем биоматериалы для наращивания костной ткани. Но при необходимости рекомендуется помещать материал под крылья имплантата Saturn для большей стабильности и защиты. Для лучшего эстетического результата затем был окончательно установлен (30 Н/см) циркониевый абатмент Cortex (Рис. 19, Рис. 20 - 22).

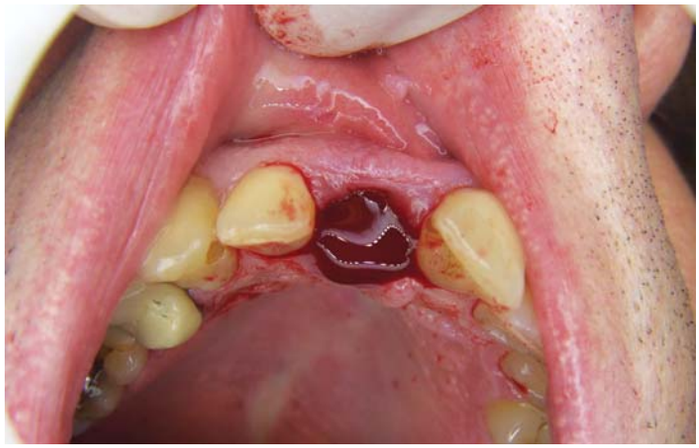

Рис. 16 Необходим хорший коагулянт

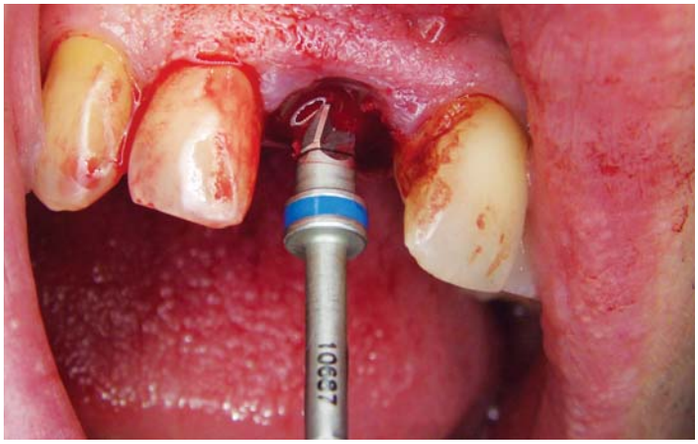

Рис. 17 Завершающий этап сверления

Рис. 18 Прямая ручка

Рис. 19 Циркониевый абатмент Cortex

Рис. 20 Временный композит на 15-ый день

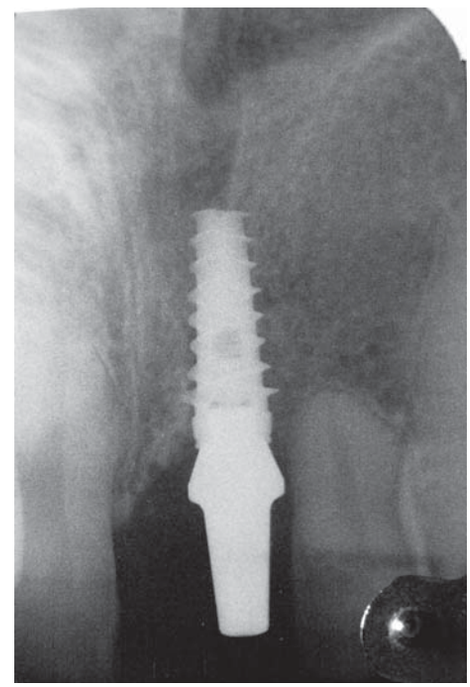

Рис. 21
Через
12 месяцев

Рис. 22 Через 12 месяцев, с циркониевым абатментом и коронкой

Список использованной литературы можно найти в Интернете (www.teamwork-media.de). Для этого перейдите по ссылке «Literaturverzeichnis» на левой боковой панели.

Контактная информация:
Dr Franck Lasry, DDS
3, bld saint Germain 75005 Paris
France
drfrancklasry@orange.fr