СИНУС-ЛИФТИНГ С ИСПОЛЬЗОВАНИЕМ НЕОРГАНИЧЕСКОГО КОСТНОГО МАТЕРИАЛА И β-ФТК

- **A. Martinez-Insua,**
  Школа Стоматологии
- **J. Franco,**
  Институт Керамики,
  Институт Сантьяго-Де-Компостелла, Испания
- **I. Ferros,**
  Школа Стоматологии
- **F. Guitian,**
  Институт Керамики,
  Институт Сантьяго-Де-Компостелла, Испания

ВВЕДЕНИЕ

Синус-лифтинг является одной из наиболее предсказуемых процедур, направленной на увеличение объема кости в боковых отделах адентичной верхней челюсти[1]. Когда высота остаточной альвеолярной кости составляет 5 мм и менее, рекомендуется двухэтапный хирургический протокол[2]. Первой операцией является поднятие дна верхнечелюстной пазухи и установка трансплантата, а во вторую очередь устанавливаются имплантаты. Считается, что поверхность имплантата должна контактировать с костью и частично интегрированным материалом, нежели только с материалом[3].

ЦЕЛЬ

Даже несмотря на то, что аутогенная кость считается золотым стандартом среди материалов-заполнителей пространства между оболочкой пазухи и внутренней поверхностью кости, она требует дополнительного вмешательства и в других областях тела, чем увеличивает болезненность процедуры. Различные материалы предлагаются в качестве заместителей кости. Они используются как каркас, обеспечивающий прогрессивное развитие новой кости. Это исследование коснется вариантов замещения костной ткани при синуслифтинге двумя различными видами материалов.

МАТЕРИАЛЫ И МЕТОДЫ

Было проведено 22 операции синус-лифтинга на 17 пациентах с выраженной резорбцией альвеолярного отростка (от 1 до 5 мм), в среднем высота кости составляла 3,8 мм. Средний возраст пациентов составил 52,3 года (от 38 до 67). Критерием отбора служило отсутствие следующих факторов: патология верхнечелюстной пазухи, курение, общие проблемы со здоровьем и лечение бифосфонатами.

Синусы случайным путем были разделены на две группы. 12 были заполнены неорганическим костным веществом (НКВ) (BioOss, Geistlich, Швейцария), бычьим ксенотрансплантатом со свойствами остеокондукции. Размер частиц 50–200 нм с пористостью 75–80%. Выраженная сеть связанных между собой пор и каналов обеспечивает колонизацию клетками пре-остеобластами хозяина (Рис. 4).

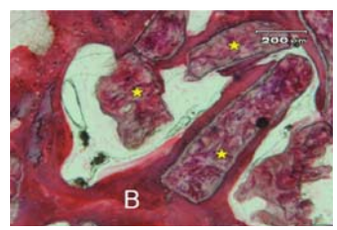

Рис. 1. НКМ. Вновь сформированная кость (B), окружающая и связывающая оставшиеся частицы (звездочки)

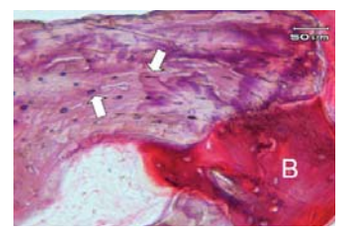

Рис. 2. Частицы НКМ (менее окрашены) выглядят плотно интегрированными в кость (B). Обратите внимание на остеоциты, колонизирующие лакуны НКМ (стрелки)

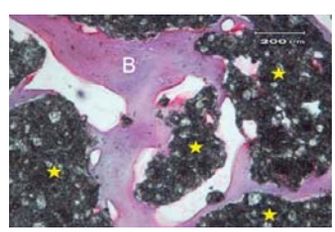

Рис. 3. Общий вид β-ФТК. Кость, (B) растущая между частицами (звездочками)

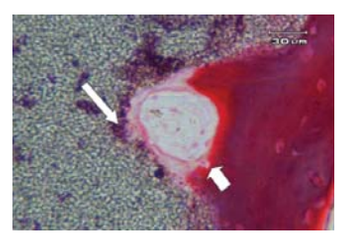

Рис. 4. β-ФТК при большем увеличении. Костная обменная единица (КОЕ), колонизирующая поверхность материала; остеокласт (широкая стрелка), остеобласт (узкая стрелка)

10 синусов было заполнено бета-фосфатом трикальция (KeraOs®, Keramat, Испания) губкой, на 99% состоящей из чистого β-ФТК, с порозностью 60%. Этот материал имеет хорошие остеокондуктивные свойства, предположительно показывающий более раннюю резорбцию, чем НКВ (Рис. 1, 5). Чтобы не допустить никакого вреда для твердых и мягких тканей, соблюдался очень строгий хирургический протокол. Все случаи с перфорацией оболочки синуса размером более 5 мм исключались из исследования. Окно для антротомии закрывалось резорбируемой коллагеновой мембраной (Bio-Guide, Geistlich, Швейцария). После 8-ми месячного периода заживления после установки имплантатов, с помощью трепана шириной 2 мм извлекались образцы из альвеолярной кости. Декальцинированные гистологические препараты (Exact) изучались под световым микроскопом (Nikon Optihot). Морфометрическое исследование проводилось с помощью программного обеспечения Image-J.

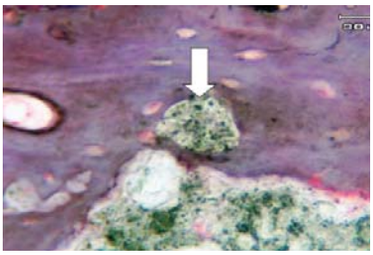

Рис. 5. β-ФТК при большем увеличении. Частица β-ФТК, окруженная внеклеточным матриксом (стрелка)

РЕЗУЛЬТАТ

Вокруг обоих материалов наблюдалась плотная костная ткань, окружающая и связывающая остаточные частицы. В обоих случаях 20–40% кости подверглось ремоделированию (немного больше для НКВ, разница статистически незначима). Доля пластинчатой кости в группе β-ФТК составила 41,6±14,2%, в группе НКВ составила 34±11,8%. Остаточный β-ФТК составил 43,6±11,7% а НКВ 34±11,8%. Доля медуллярного вещества в группе β-ФТК составила 13,7%±6,6%, для группы НКВ – 29,7%±15,6%. Для определения нормальности выборки был использован критерий Колмогорова-Смирнова; статистическая обработка проводилась с помощью тестов Левина и ANOVA. Новая кость формировалась более однородно в группе НКМ. В обоих случаях материал был инкапсулирован соединительной и фиброзной тканью, и наблюдалась хроническая или острая клеточная инфильтрация. В обеих группах были обнаружены остеобласты и внеклеточный матрикс (ВКМ), плотно прилегающие к поверхности материала. В группе β-ФТК наблюдались костные метаболические единицы (КМЕ), колонизировавшие поверхность материала. Маленькие фрагменты β-ФТК обычно инкорпорируются в минерализованный ВКМ вновь сформированной кости. Доля мозгового вещества была немного больше и равномернее распределена в группе НКМ, но $p<0,05$ свидетельствовал об отсутствии статистически значимых отличий по любому из этих параметров.

ОБСУЖДЕНИЕ

Результаты настоящего исследования подтверждают данные предыдущих исследований, в которых оба материала были остеокондуктивными и обеспечивали формирование кости без воспалительного инфильтрата. Отличия между ними в отношении мозгового вещества, по-видимому, являются следствием более равномерного и плотного распределения композитной конструкции, формирующейся из НКМ-трансплантата, а также он производит впечатление менее зависимого от возраста и других индивидуальных особенностей хозяина (Рис. 4). Использование β-ФТК ведет к полному длительному замещению всего трансплантата костной тканью. Напротив, при использовании НКМ, наличие остатков материала отмечается годы спустя после трансплантации (Рис. 6). НКМ колонизируется по своим собственным образованиям и, фактически, даже остеобласты заполняют опорожненные лакуны, воспринимая их, как структурный элемент вновь образованной кости. Объём вновь сформированной кости через 8 месяцев составит 30%. Это окружение для имплантатов, которые установят на втором этапе можно считать наиболее привлекательным при двухэтапном подходе в лечении.

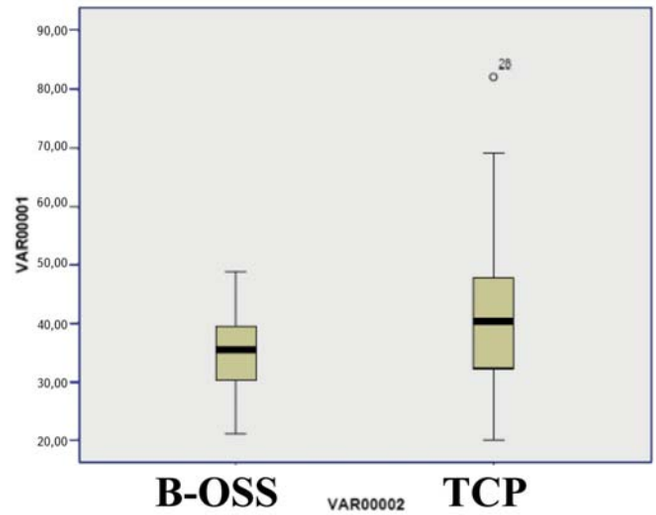

Рис. 6. Гистоморфометрия, коробчатая диаграмма SPSS для кости

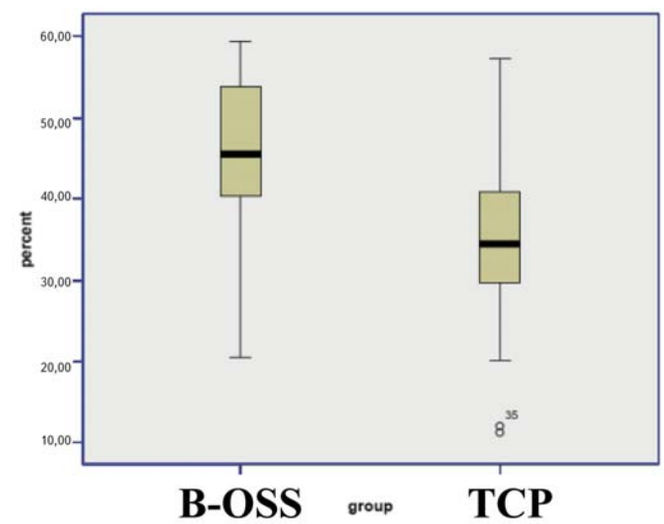

Рис. 7. Гистоморфометрия, коробчатая диаграмма SPSS для трансплантата

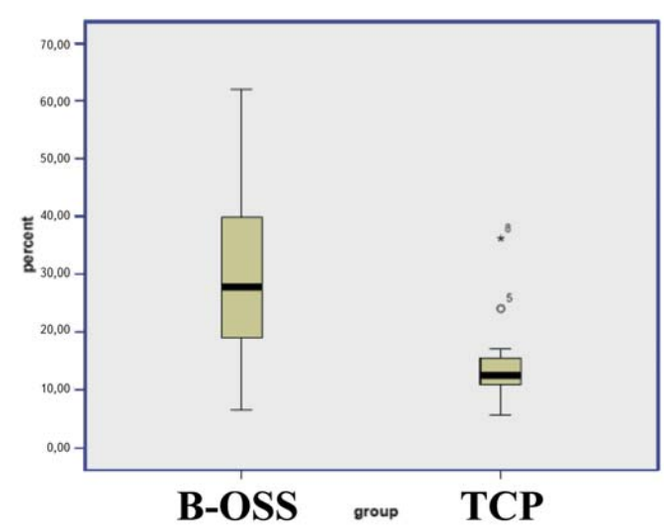

Рис. 8. Гистоморфометрия, коробчатая диаграмма SPSS для мозгового вещества

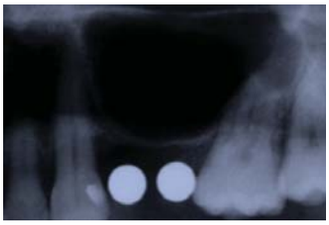

Рис. 9. Предоперационная Рентгенограмма

Рис. 10. Интраоперационная рентгенограмма

Рис. 11. Рентгенограмма через 8 месяцев

ЗАКЛЮЧЕНИЕ

Оба материала обеспечивают миграцию и формирование новой кости на своей поверхности. Оба материала кажутся хорошим каркасом, обеспечивающим регенерацию кости. Использование обоих материалов при синус-лифтинге дает сходные результаты через восемь месяцев после трансплантации. К этому времени, объем кости составляет более 1/3 и, предположительно, будет увеличиваться со временем.

Статья предоставлена ООО «Открытая стоматология». Адрес: 125430, Москва, ул. Митинская, д. 36, кор. 1, офис 403; тел. (495) 663-86-88

СПИСОК ЛИТЕРАТУРЫ

1. *Jensen OT, Shulman LB, Block MS, et al.Report of the Sinus ConsensusConference of 1996. Int JOral study. MaxillofacImplants 1998;13(sppl):11-45.*
2. *Lundgren S, Sennerby L. Bone Reformation: Contemporary Bone Augmentation Procedures in Oral and Maxillofacial Implant Surgery. London: Quintessence, 2008: 62-73 y 103-127.*
3. *Jensen OT, Greer R, Immediate placement of osseintegrating implants into the maxillary sinus augmented with mineralized cancellous allograft and Gore-Text: Second stage surgical and histological findings. In: Laney Wr, Tolman DE(eds). Tissue Integration in Oral, Orthopaedic & Maxillofacial reconstruction Chicago: Quintessence 1992:321-333*
4. *Iezzi G, Degidi M, Scarano A, Petrone G, Piattelli A. Anorganic bone matrix retrived 14 years after sinus augmentation procedure: a histologic and histomorphometric evaluation. Periodontol, 2007;78(10):2057-61.*
5. *Artzi Z, Weinreb M, Givol N, et al. Biomaterial resorption rate and healing site morphology of inorganicbovine bone and β-tricalcium phosphate in the canine: A 24-month longitudinal histologic study and morphometric analisys. Int J Oral Maxillofac Implants 2004; 19:357-368.*
6. *Hallman M, Zetterqvist L. A 5-year prospective follow-up study of implant-supported fixed prostheses in patients subjected to maxillary sinus floor augmentation with an 80:20 mixture of bovine hydroxyapatite and autogenous bone Clin Implant Dent Relat Res 2004;6:82-89*

OpenDentistry
ООО "Открытая стоматология"

ОФИЦИАЛЬНЫЙ ДИСТРИБЬЮТОР
CSM Implant

Приглашаем
12 марта 2014 года
на лекцию

"Применение системы имплантатов
CSM Apolonia (Южная Корея)
в стоматологической практике"

Шевченко
Дмитрий Павлович

Красноярский Государственный Медицинский Университет им.проф. В.Ф. Войно-Ясенецкого.
Профессор кафедры стоматологии Института Последипломного образования,
Доктор медицинских наук, Челюстно-лицевой хирург,
хирург-стоматолог высшей категории

г. Красноярск, ул.Авиаторов 19, ВК "Красноярская Ярмарка"
Начало в 11.00

Участие в лекции БЕСПЛАТНО